

BEYAZ FAREDE (Mus musculus) ENDOSULFANIN
KAN GLUKOZ SEVİYESİNE ETKİSİ VE KARACİĞERDE
OLUŞTURDUĞU HISTOLOJİK DEĞİŞİKLİKLERİN İNCELENMESİ

Derya Ede

Anadolu Üniversitesi
Fen Bilimleri Enstitüsü
Lisansüstü Yönetmeliği Uyarınca
Biyoloji Ana Bilim Dalı Moleküler Biyoloji Bilim Dalında
YÜKSEK LİSANS TEZİ
Olarak Hazırlanmıştır.

Danışman : Yrd. Doç. Dr. Ahmet Özata

Agustos 1988

Derya Ede'nin YÜKSEK LİSANS Tezi olarak hazırladığı "BEYAZ FAREDE (Mus musculus) ENDOSULFANIN KAN GLUKOZ SEVİYESİNE ETKİSİ VE KARACİĞERDE HISTOLOJİK DEĞİŞMELERİN İNCELENMESİ" başlıklı bu çalışma, jürimizce lisansüstü yönetmeliğinin ilgili maddeleri uyarınca değerlendirilerek kabul edilmiştir.

.18./8./1988

Üye : Prof. Dr. Jalçın SAHİN

Üye : Doç. Dr. A. Üsâme TAMER

Üye : Yrd. Doç. Dr. Ahmet Özalp

Fen Bilimleri Enstitüsü Yönetim Kurulu'nun 9.9.1988...

..... gün ve ...186-7... sayılı kararıyla onaylanmıştır.

Rüstem Kaya
Enstitü Müdürü

Prof. Dr. RÜSTEM KAYA

ÖZET

Bu çalışmada zirai mücadelede yaygın olarak kullanılan endosulfanın LD₃₀ (4,6 mg/kg) dozunun Mus musculus erkek beyaz farelere intraperitoneal enjeksiyonu yapılmış ve enjeksiyondan on, onbeş ve yirmi gün sonra hayvanların karaciğeri çıkarılıp, kanları alınmıştır. Böylece üç deney grubu elde edilmiştir. Bu deney gruplarının kan glukoz seviyeleri ve karaciğerdeki histopatolojik değişiklikler kontrol grubu ile karşılaştırılarak incelenmiştir.

Her üç deney grubunun, kan glukoz seviyelerinde, kontrole göre dereceli bir artış olduğu gözlenmiştir.

Enjeksiyondan on gün sonra karaciğer parankima hücrelerinde az miktarda olmakla birlikte, dejenerasyon gözlenmiştir. Ayrıca parankimal kanama ve hidropik dejenerasyona rastlanmıştır.

Enjeksiyondan onbeş gün sonra çoğunlukla mononükleer tipte hücreler olmak üzere, fokal hücre infiltrasyonuna rastlanmıştır. Bunun yanısıra parankimal hücrelerde nekrozun geriye dönüşümlü biçimi gözlenmiştir.

Enjeksiyondan yirmi gün sonra ise, kupffer hücrelerinin sayıca artışı, parankima hücrelerinin çekirdeklerinde dejenerasyonlar ve nekroza doğru gidişi işaret eden, piknotik çekirdekler gözlenmiştir.

SUMMARY

In this study, LD₃₀ dose (4,6 mg/kg) of endosulfan was employed widely in the agricultural struggle, was intraperitoneally injected to male white mice (*Mus musculus*) and ten, fifteen, twenty days after the injection, blood of mice are taken out and the livers are dissected. So the experimental animals are divided into three groups.

A gradual increase of the blood in glucose level of the three groups is observed according to the control group.

Over ten days of the injection, a little degeneration of mice liver paranchymal cells are observed. Furthermore paranchymal bleeding and hydropic degeneration is presented.

Fifteen days later, focal cell infiltration is observed that is generally in mononuclear cell types. Besides reversible type are observed.

After twenty days of the injection, increasing of the kupfer cells degeneration of the paranchymal cell nuclei and numerous picnotic nuclei which points out the necrotic process are observed.

TEŞEKKÜR

Tez çalışmalarım sırasında her türlü yardımlarına gördüğüm hocam Sayın Yrd. Doç. Dr.Ahmet ÖZATA'ya, bölüm başkanımız Sayın Prof.Dr.Yalçın ŞAHİN'e ve Araştırma Görevlisi Sayın Mediha ORHAN'a teşekkürlerimi bir borç bilirim. Ayrıca preparatlarımın hazırlanması ve değerlendirilmesinde yardımcı olan Anadolu Üniversitesi Tıp Fakültesi Histoloji-Embriyoloji Bölüm Başkanı Sayın Yrd.Doç.Dr. Ergin AÇIKALIN'a, Sayın Yrd.Doç.Dr.Firdevs GÜRER'e, Teknisyen Sayın Hatice ERSÖZ'e ve diğer histoloji bölümü elemanlarına teşekkür ederim.

İÇİNDEKİLER

SAYFA

ÖZET	iii
SUMMARY	iv
TEŞEKKÜR	v
İÇİNDEKİLER	vi
1. GİRİŞ	1
1.1. Pestisitler Hakkında Genel Bilgiler	3
1.1.1. Organik Klorlu İnsektisitler	4
1.1.2. Organik Klorlu İnsektisitlerin Biyo- kimyasal Etkileri	6
1.2. Çalışmamızda Kullandığımız İnsektisidin Genel Özellikleri ve Metabolizması	7
1.3. Endosulfanın Biyokimyasal ve Toksik Etki- leri	10
2. MATERYAL VE METOD	13
2.1. Kullanılan Deney Hayvanı	13
2.2. Kullanılan İnsektisit	13
2.3. Farelere İnsektisit Uygulaması	13
2.4. Kullanılan Kimyasal Maddeler	14
2.5. Kanda Glukoz Yüzdesi Tayini	14
2.6. Işık Mikroskopik İncelemeler İçin Karaciğer Preparatlarının Hazırlanması	15

3. BULGULAR	17
3.1. Endosulfanın Kan Glukoz Düzeyine Etkisi ...	17
3.2. Normal Kontrol Gruplarına Karşı Karaciğer Dokularındaki Değişiklikler	18
3.2.1. Enjeksiyon Yapılmamış Normal Kontrol Grubu	18
3.2.2. Beşer Gün Arayla İki Kez Endosulfan Enjeksiyonu Yapılmış Olan Grupta (I.grup) Gözlenen Histolojik Değişik- likler	19
3.2.3. Beşer Gün Arayla Üç Kez Endosulfan Enjeksiyonu Yapılmış Olan Grupta (II.grup) Gözlenen Histolojik Deği- şiklikler	20
3.2.4. Beşer Gün Arayla Dört Kez Endosulfan Enjeksiyonu Yapılmış Olan Grupta (III.grup) Gözlenen Histolojik Deği- şiklikler	20
4. TARTIŞMA VE SONUÇLAR	31
KAYNAKLAR DİZİNİ	38

1. GİRİŞ

Günümüzde dünya nüfusu hızla artmaktadır. Bu artış, çok çeşitli sorunların ortaya çıkmasına neden olmaktadır. Doğada nüfus ile besin maddelerinin miktarı, doğru orantılı biçimde artmamaktadır. Teorik olarak canlıların artışı, geometrik oran, besin maddelerinin artışı ise aritmetik oran biçimindedir. Bu sonuç, insanlar için de geçerlidir. Ayrıca, çeşitli haşereler besinleri yok edici, zarar verici ve besinlerin değerini bozucu etkileriyle insanların besinine ortak olmaktadır. Bu nedenle, insanlar hem gıda maddelerini artırıcı hem de bunları koruyucu önlemler geliştirmek zorundadırlar. Gerçekten bu amaçla, pekçok önlem alınmış ve alınmaktadır. Besin maddelerinin üretimi, tüketimi ve depolanmaları konusunda çeşitli önlemler alınmıştır.

İnsanlar, çok eski çağlardan beri besin maddelerine zararlı olan canlılara karşı mücadele etmişlerdir. Günümüzde de besin maddelerine zarar veren canlılara karşı mücadele devam etmekte, yeni yöntemler geliştirilmekte ve bu uygulamalarla gıda üretimi önemli ölçüde artmaktadır. Tarımsal alanlarda zararlılara karşı yeterli mücadele yapılmadığı takdirde ürün kaybı olmaktadır. Örneğin, memleketimizde yeterli derecede, hastalık ve zararlılara karşı mücadele yapılamaması sonucu asgari sekiz milyar değerinde (dokuz milyon ton) tarım ürünü kaybı olduğu

tahmin edilmektedir. Böylece toplam ürünün % 30-35'i zararlılar tarafından yok edilmektedir (Vural,1984).

Besin maddelerinin bozulmadan saklanabilmesi, korunabilmesi hem halk sağlığı hem de açlıkla savaşta ekonomik yararlar sağlamaktadır. Bu amaçla, "pestisit" denilen kimyasal maddelerin kullanılması ürün artışını gerçekleştirirken, geniş bir alanda bıraktıkları kalıntılarla su, toprak ve hava kirlenmesine neden olarak ekolojik sistemin dengesini bozmaktadır. Ayrıca, bazıları selektif olarak kullanıldıkları canlıların dışında diğer memelilere de zarar verirler. "Pestisitler" uzun süre bozulmadan kalarak besin zinciri yoluyla insana kadar gelir, birikir ve önemli sağlık sorunlarına neden olur. Örneğin, 1963'te Bursa'da "parathion" uygulanmış şeftali yiyen otuziki kişiden yedisi ölmüştür. (Vural, 1984)

Pestisitlerin kalıntıları besin zincirinin alt kademesinde bulunan planktonlarda çok düşük olmasına rağmen, planktonlarla beslenen küçük balıklarda 6000 kat, küçük balıklarla beslenen büyük balıklarda 100.000 kat, bunlarla beslenen bazı hayvanlarda ise 400.000 kat artmaktadır. Görüldüğü gibi besin zincirinin en alt kademelerinden en üst kademelere doğru gidildikçe pestisit kalıntılarının yoğunluğu artmaktadır. Bu durumda, insanlar küçümsenmeyecek bir tehlike ile karşı karşıyadırlar (Öztürk ve Özge,1978)

Süt veren bir anne 0,0005 ppm DDT içeren herhangi bir besini yediğinde DDT'nin anne sütünde 150 kat, bu sütü emen bebekte 20 kat daha fazla arttığı gözlenmiştir (Vural,1984)

1.1. Pesticitler Hakkında Genel Bilgiler: Besin maddelerinin üretimi, tüketimi ve depolanmaları sırasında besin değerini bozan ve besinleri yok eden, zarar veren hastalıkları, mikroorganizmaları ve diğer zararlıları yok etmek için kullanılan kimyasal savaş maddelerine "pestisit" denir. Pesticitler, kullanma yerlerine göre : İnsektisitler(böceklere karşı), herbisitler (yabancı otlara karşı), fungusitler (mantarlara karşı), mollusisitler (yumuşakçalara karşı), rodentisitler (kemiricilere karşı), akarasitler (uyuz böceklerine ve parazitlere karşı) olarak gruplandırılırlar(Vural, 1984).

İnsektisitler, kimyasal yapılarına göre:

- a) Klorluhidrokarbon, organik fosfat esterleri, N-karbamat türevleri gibi organik yapıda olanlar,
- b) Kalsiyum arsenat gibi anorganik yapıda olanlar biçiminde sınıflandırılabilirler. Ayrıca sentetik (DDT, organik fosfatlar gibi) ve bitkisel (nikotin, piretrum, toksafen gibi) kaynaklı olmak üzere de ayrılabilirler(Vural, 1984).

Doğal Kaynaklı organik insektisitlerden olan nikotinin tütünden izole edilerek sülfirik asitle hazırlanan % 40'lık nikotin sülfat çözeltisi insektisit olarak kullanılır. *Deris elliptica* köklerinden ekstrakte edilen rotenon, baş biti, uyuza karşı ve diğer ektoparazitlere etkindir (Vural, 1984).

Civaklorür, lahana ve soğan sineğine karşı, ayrıca kereste muhafazasında ve meyvecilikte kullanılmıştır.

Çinliler, M.S. 900 yıllarında bahçedeki böceklere karşı arsenik sülfitleri kullanmışlardır. Flor bileşikleri, hamam böceklerine karşı; kükürt hem element hem de bileşik halinde kırmızı örümceklere karşı kullanılmıştır. (Öztürk, Özge 1978)

1.1.1. Organik Klorlu İnsektisitler

Klorluhidrokarbon (organoklorlu) yapısındaki insektisitler, yapılarında karbon, hidrojen, oksijen, azot, fosfor klor ve kükürt gibi elementlerden biri veya birkaçının bir araya gelerek oluşturdukları aromatik veya alifatik bileşiklerdir. Sentezi yapılan ilk klorluhidrokarbon yapısındaki insektisit DDT'dir. 1884'te ilk kez Othmar Zeidler tarafından sentez edilmekle birlikte, insektisit özelliği; ancak 1936'da Paul U. Müller tarafından gösterilmiştir (Güley, 1976).

DDT'den başka metoksiklor, aldrin, dieldrin (aldrinin epoksiti), endrin (dieldrinin stereoizomeri), heptaklor, klordan, lindane, mirex, toksafen organik klorlu hidrokarbonlardandır. (Güley, 1976)

Pestisitler zararlıları yok ederek ekonomik yönden faydalar sağlamaktadırlar. Ancak, yanlış kullanılmaları sonucu akut zehirlenmelere neden olabilmektedir. Örneğin, ülkemizde 1956'da Diyarbakır ve yöresinde heksakloroben-

zenli (HCE) tohumluk buğdayı yiyen üçbin kişide porfiria (karayara) hastalığı görülmüş ve % 3-11 oranında zehirlenme olmuştur. Kırsal kesimde, örneğin, 1973'te Kars'ın Damaal Köyü'nde Folidol 3-605'i (organik fosforlu insektisit) saç ve elbise temizliğinde kullanan 37 kişi ölmüştür. (Vural, 1984)

Bunun dışında insanlar, insektisitlerle yoğun biçimde etkilenmedikçe veya ağız yoluyla almadıkça akut toksik etkileri azdır. DDT, toz halinde iken sindirim yoluyla çok az absorbe olur, deriden ise hemen hemen hiç absorbe olmaz. Fakat, uzun bir zaman süresince DDT'ye maruz kalındığında vücutta birikir (Güley, 1976).

DDT gibi, diğer organik klorlu insektisitler de insan ve sıcakkanlı hayvanların yağ dokularında, karaciğerde, daha az oranda böbreklerde, kaslarda ve diğer organlarda birikerek kronik zehirlenmelere neden olurlar. (Reuber ve Ark. 1978)

Vücuttaki yağlar kullanıldığında yağ dokusunda depolanmış olan insektisitler, serbest hale geçer ve zehirlenme sonucu ölümlerle sonuçlanan olaylara neden olurlar (Triola ve Ark. 1966)

Tarımsal pestisitlerin içerisinde organik klorlu insektisitlerin yaygın bir kullanımı söz konusudur; meyvelerde,

sebzelerde, hayvan yemlerinde ve ipliksi ürünlerde kullanımı gelenekselleşmiştir. DDT, toprakta yaklaşık on yıl bozulmadan kalabilmektedir. (Reuber ve Ark. 1978)

1.1.2. Organik Klorlu İnsektisitlerin Biyokimyasal Etkileri

Farelere beslenme yoluyla verilen dieldrin, aldrin, heptaklor epoxide, kepone, lindane, kloroform, klordane ve karbontetraklorid'in karaciğer kanserinin oluşum hızını yükselttiği gözlenmiştir. Beslenme yoluyla klorobenzilat, mirex, DDT, methoxiklor ve aldrin verildiğinde de karaciğer kanserinin oluşum hızının arttığı görülmüştür. Karaciğer kanseri olmuş farelerde hiperblastik nodüllerin oluştuğu saptanmıştır. (Reuber ve Ark. 1977)

Ayrıca, Klordan, Dieldrin, Aldrin DNA sentezini önemli ölçüde artırmış; fakat Lindan ve DDT kontrole göre önemli bir değişim göstermemiştir. (Ahmet ve Ark. 1977)

Kimbrough ve Ark. (1971) elektron mikroskobu çalışmalarında ise fare karaciğerinde DDT ve Dieldrin'in glikojen miktarını azalttığını, lipid vakuollerini ise artırdığını göstermiştir.

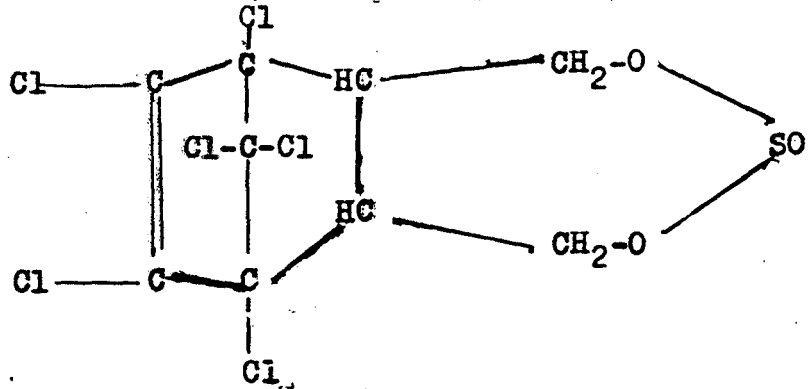
Reuber ve arkadaşları (1977) yaptıkları çalışmada, farelere beslenme yoluyla heptaklor verilmesinin sonucunda karaciğer kanseri gözledikleri gibi kanserin akciğer-

lere de atladığını saptamışlardır.

Pekçok araştırmacı tümör yapıcı maddeleri tanımlamıştır. Tümör yapıcıların çok yaygın etkilerinden biri de, hücreler arası bağlantı komplekslerinde haberleşmeyi engellemeleridir. Hücrelerarası bağlantı kompleksleri, hücrelerarası haberleşme, birbirine bitişik hücreler arasında iyonların, düşük moleküler ağırlıktaki maddelerin iletilmesi ve hücre sel kontrolün büyük ölçüde yapıldığı yerlerdir. Hücrelerarası haberleşmenin engellenmesi halinde tümör gelişimi için ilk adımın atılmasına neden olduğu saptanmıştır. Phenobarbital, lindane, DDT, arochlor 1254 ve dieldrin'in sekiz saatlik uygulamadan sonra fare hepatositlerinde doz-cevap ilişkisinde hücrelerarası haberleşmeyi azaltıkları saptanmıştır. (Klaunig,1987)

1.2. Çalışmamızda Kullanılan İnsektisidin Genel Özellikleri ve Metabolizması :

Deneyimizde kullandığımız insektisit organik klorlu insektisitlerden olan endosulfan veya diğer adıyla tiodandır. Formülü :



Endosulfan ($C_9H_6Cl_6O_3S$)

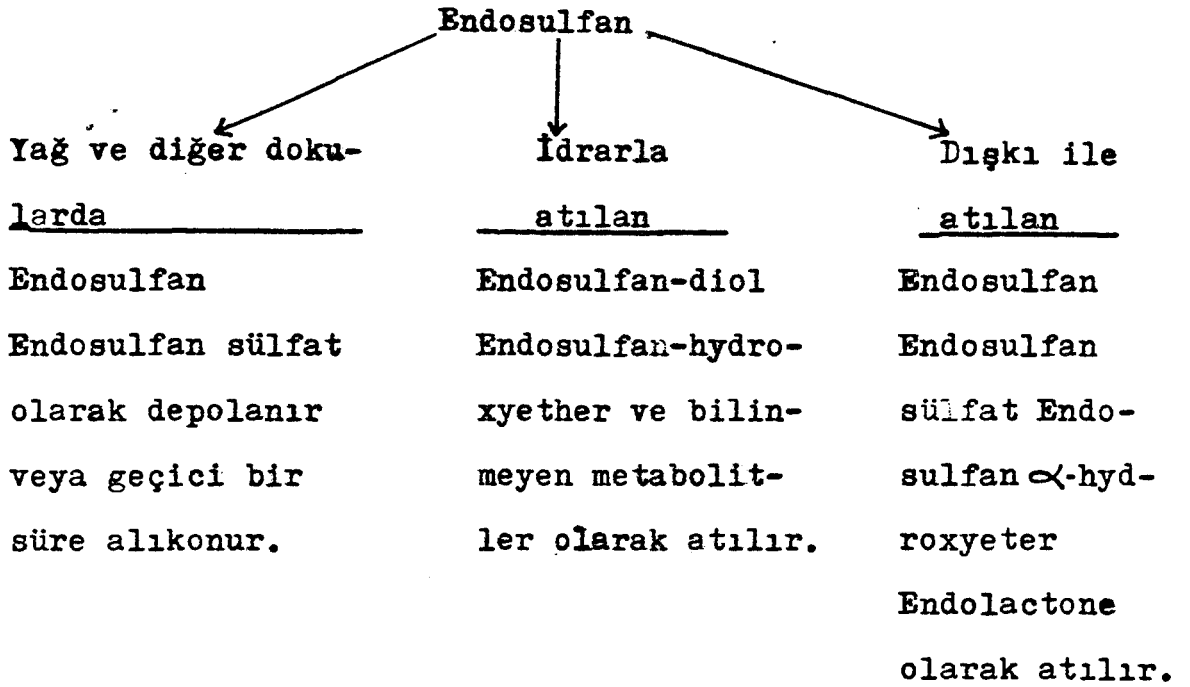
Moleküler ağırlığı : 406,9

Kimyasal adı : 6, 7, 8,9,10,10 hexachloro 1, 5, 5a, 6, 9,
9a hexahydro-6,9 methano 2, 4, 3 benzo (e)
dioxathiepin 3-oxide.

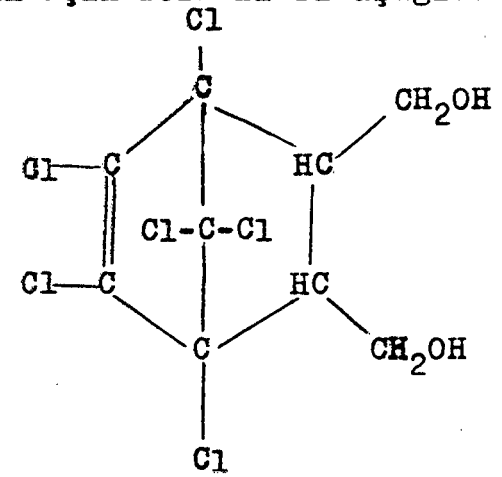
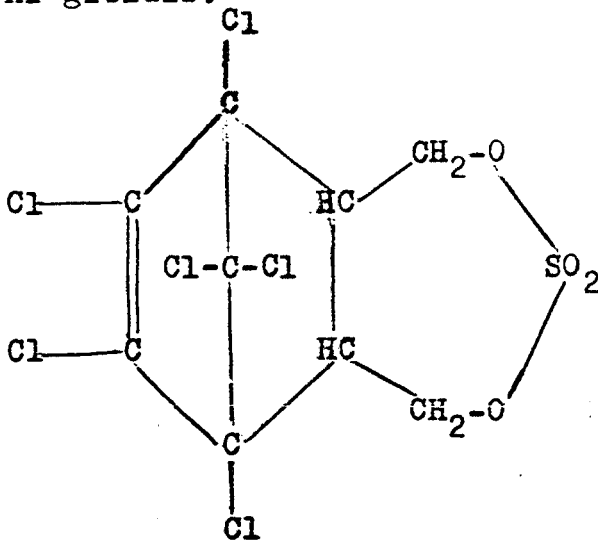
Ergime noktası $80^{\circ}C - 90^{\circ}C$. özgül ağırlığı 1,745'dir. Organik çözücülerdeki çözünürlüğü $20^{\circ}C$ için Asetonda % 33, Benzende % 37, Ksilende % 45, Karbontetraklorürde % 29, Kloroformda % 50, Etanolde % 5, Metanolde % 11 ve Karosende % 20 dir. Sulu alkali ve asidik ortamlarda yavaşça hidroliz olur. Normal şartlar altında dayanıklı olup yanıcı değildir. (Gupta ve Ark. 1979)

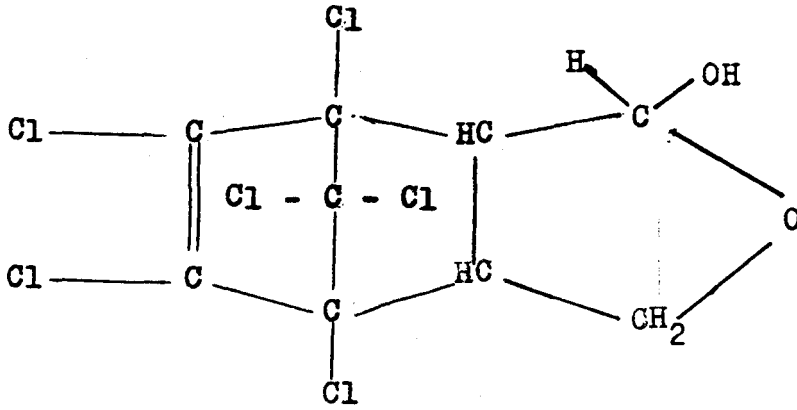
Endosulfanın insektisit özellikleri ilk kez Fingerbrink (1956) tarafından belirtilmiştir. Pratik olarak suda çözünmez. Gün ışığına dayanıklıdır. Alkali olmayan pestisitlerle karışabilir, fakat, yavaş yavaş endosulfandiol ve kükürtdioksida ayrışır. Endosulfan sistemik olmayan bir ötokunma ve mide insektisididir. LD_{50} dozu sıçanlarda 80 - 110 mg/kg, köpeklerde 76,7 mg/kg, yabani ördeklerde 200 - 750 mg/kg, boynu halkalı güvercinlerde 620-1000 mg/kg, tavşanlarda deri yoluyla 350 mg/kg'dir. Balıklara çok zehirlidir. (Öztürk, Özge 1978)

Gupta ve arkadaşlarının (1979) belirttiklerine göre, endosulfanın rat ve fındık farelerinde metabolizması şöyledir:

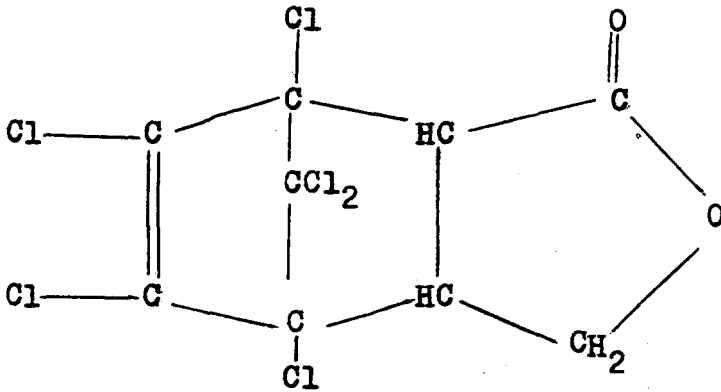


Endosulfan metabolitlerinin açık formülleri aşağıdaki gibidir:





Endosulfan - hydroxyeter



Endosulfan lactone

1.3. Endosulfanın Biyokimyasal ve Toksik Etkileri

Endosulfanın memeliler üzerinde yaptığı etkiler, diğer organik klorlu insektisitlerin etkisinden farklıdır. Ortaya çıkan etkinin derecesi uygulamada kullanılan memelinin türüne, eşeyine, içinde çözündüğü maddenin özelliğine ve verilmiş şekline göre değişiklik gösterir. Fare ve

sıçanlarda ölümlerle sonuçlanan etkiler gözlenmiştir. İnsanlarda ise çok önemli toksik etkisi görülmemiştir; fakat endosulfanla uzun süre uğraşan insanlarda zehirlenme belirtilerine rastlanmıştır (Gupta ve Gupta, 1979).

Tyagi ve Ark. (1985) yaptıkları bir çalışmada, endosulfanın sıçanlarda büyümeyi yavaşlatıcı yönde etki yaptığını, bu etkinin protein yönünden eksik diyetlerle beslenen sıçanlarda daha fazla olduğunu, diyetteki protein miktarı arttırıldıkça bu etkinin azaldığını gözlemişlerdir.

Gupta ve Ark. (1978) endosulfan uygulamasının sıçanlarda böbrek ve testislerde hasara neden olduğunu, spermatogenezde bir düşme, ince bağırsak duyarlılığında azalma ve genel olarak vücut metabolizmasında bozukluklar meydana getirdiğini saptamışlardır. Ayrıca endosulfanın fetuslar üzerinde çeşitli olumsuz etkilerinin olduğu, hatta fetusların bazı anormallikler nedeniyle öldükleri saptanmıştır.

Vitamin A ve endosulfan verilmiş sıçanlarda değişik dokularda Vitamin A düzeyi belirlendiğinde, sonuç olarak karaciğer ve incebağırsakta Vitamin A düştüğü, buna karşılık plazmada ve böbreklerde önemli ölçüde arttığı gözlenmiştir. (Sriram ve Mısra, 1983)

Garg ve Ark. (1980) yaptıkları bir çalışmada, 40 mg/kg dozunda endosulfan verilmiş sıçanlarda kan ve beyin

glutathionunda, kan askorbik asit ve kan glukozunda önemli bir artış olduğunu gözlerken, plazma Ca düzeyinde de düşüş olduğunu saptamışlardır. Endosulfanın uygulanmasından iki saat sonraki kan glukozunun maximum artış gösterdiği de ayrıca belirtilmiştir.

Anand ve Ark. (1980) on gün süresince 5 mg/kg. endosulfan verdikten sonra sıçan beyinde biyoelektriksel aktiviteleri incelemişler ve sonuç olarak, beyinde endosulfan birikmesi ve uygulamadan 25-30 dak. sonra biyoelektriksel aktiviteye bağlı olarak nöbet dalgalanmaları olduğunu, bu dalgalanmanın 60 dak. sürdüğünü gözlemişlerdir. Aynı araştırmada karaciğer, histopatolojik yönden incelenmiş ve merkezi venlerde ve sinüsoidlerde kan toplanması olduğu saptanmıştır.

Endosulfan uygulamasının organ ağırlıkları üzerine de etki ettiği A garwal ve ark. (1978) nin yaptıkları bir çalışmada kanıtlanmıştır. Bu çalışmada, 2,5 - 5 mg/kg endosulfan sıçanlara verildiğinde karaciğerin toplam ağırlığının önemli derecede arttığı gözlenmiştir. Aynı çalışmada Aminopyrine - N - demetilaz, anilin hidroksilaz, tirosin-amino-transferaz ve spontane lipid peroksidasyonu aktivitelerinde doza bağlı olarak artış olduğu saptanmıştır.

Nath ve ark. (1978) 11,0 mg/kg/ gün dozunda diyetle endosulfan verdikten sonra, 30. gün sonunda karaciğer süksinikdehidrogenaz aktivitesinde, böbrek ATPaz aktivitesinde,

ve testis alkalin fosfatase aktivitesinde hafif azalma olduğunu saptamışlardır. Endosulfan artıklarının düzeyi ise kan serumunda 1,14 ppm ile en düşük düzeyde, böbrekte ise 6,46 ppm ile en yüksek düzeyde saptanmıştır.

Tyagi ve ark.(1985) sıçanlara endosulfan uygulaması sonucu önemli derecede mikrozomal proteinlerin, sitokrom P-450 içeriğinin, amino pirin-N-demetilaz aktivitelerinin arttığını belirlemişlerdir.

Bu çalışmada amacımız, insektisitlerden olan endosulfanın fare karaciğerinde yaptığı patolojik değişiklikleri ışık mikroskobu ile ve kan glukoz düzeyine etkilerini biyokimyasal yöntemlerle araştırmaktadır.

2. MATERYAL VE METOD

2.1. Kullanılan Deney Hayvanı :

Deneylerimizde 10-12 haftalık ortalama 30 gr. ağırlığında erkek beyaz fareler (mus musculus) Swiss albino ırkı kullanılmıştır.

2.2. Kullanılan İnsektisit :

Organiklorlu insektisitler grubundan saflık derecesi % 93 olan endosulfan % 70'lik etilalkol içinde çözülerek kullanıldı.

2.3. Farelere İnsektisit Uygulaması :

Reed-Kuench yöntemine göre endosulfan için farelerde

intraperitonal enjeksiyonla, tayin edilen LD₃₀ dozu (4,16 mg/kg) kullanılmıştır. (Özata 1983). Hesaplanan LD₃₀ dozları, etanolde çözülerek, bu çözeltilerden 24 saat aç bırakılmış hayvanların ağırlıklarına göre 0,060 ml - 0,0075 ml intraperitonal enjeksiyonla verilmiştir. Kontrol için, 24 saat aç bırakılmış hayvanlar kullanıldı. Enjeksiyon için, 1 ml'lik hazır steril edilmiş enjektörler kullanıldı.

2.4. Kullanılan Kimyasal Maddeler :

Etilalkol (% 70'likten % 99'luga kadar)

Formol (% 10)

Endosulfan (% 93)

Xylene

Parafin

Hematoxylene

Eosin

2.5. Kanda Glukoz Yüzdesi Tavini :

Kanda glukoz yüzdesini saptamak için yapılan deneyler, normal kontrol grubu ve endosulfan uygulanmış grup olmak üzere iki temel grup erkek fare üzerinde yapıldı : Endosul-

fan uygulanmış olan grup kendi içinde üç alt gruba ayrılarak, birinci gruba beşer gün arayla iki kez; ikinci gruba beşer gün arayla üç kez; üçüncü gruba beşer gün arayla dört kez enjeksiyon yapıldı ve belirtilen günlerin sonunda, 24 saat aç bırakılmış hayvanlar "deca pitasyon" yöntemi-ne göre boyunları kırılarak öldürüldü ve enjektörle kanları alındı. Bu arada karaciğer de çıkarılarak tesbit için formol solüsyonuna alındı. Her deney grubu için 10'ar tane erkek fare kullanıldı.

Serumda enzimatik çalışmaya dayanan "glukoz oksidaz" yöntemine göre, glukoz yüzdesi tayini yapıldı. Bu çalışmada Biomerieui adında hazır KİT kullanılmıştır.

2.6. Işık Mikroskopik İncelemeler İçin Karaciğer Preparatlarının Hazırlanması :

Karaciğerde histopatolojik değişimleri incelemekte kullanılacak dokuları izole etmek için, öldürülen farelerin karın ve göğüs kısımları açılıp karaciğer çıkarıldı ve biyopsi materyali alındı. Hayvanlar öldürülür öldürülmez alınan biyopsi parçaları keskin bir jilette 1 cm. lik parçalar halinde kesildi ve % 10'luk formol solüsyonunda onsekiz saat süreyle tespit edildi. Tespitten sonra doku parçaları hücrelerdeki suyu çıkarmak için % 70'lik etilalkolde iki saat; arkasından % 80'lik etilalkolde bir saat; % 95'lik etilalkolde iki defa değiştirilerek 1 saat, absol alkolde üç defa değiştirilerek bir saat olmak üzere dereceli alkollerden geçirildi.

Dehidrasyon işleminden sonra doku parçalarını parafinin yerine girebileceği bir çözücüyle doyurarak saydamlaştırmak için, bir saat xylene'de bekletildi. Bunun arkasından xylene + parafinde kırkbeş dakika bekletildi.

Doku parçaları hücrelerarası boşluklara, hücrelerin içine geçmesini sağlamak amacıyla 55'lik erimiş parafinde iki saat bekletildi ve bloklanarak hızla soğutuldu.

Bloklardan mikrotomda 5-7 mikron kalınlığında kesitler alındı. Kesitler lam üzerine damlatılan yapıştırıcı ile birlikte ısıtma tablasında bekletilerek dokunun açılması sağlandı. Daha sonra dokunun iyice açılması ve parafinlerin uzaklaştırılması için, doku 55 - 60°C'deki etüve konuldu. Etüvden çıkarılan ve parafini erimiş doku boyanmaya hazır hale geldi.

Boyama işlemi için "Hemotoxylen-Eosin metodu" kullanıldı. (Reuber, 1970) Bu işlemde ilk önce deparafinize etmek için preparatlar her defasında beş dakika olmak üzere üç kere xylenden geçirildi. Xylenin uzaklaştırılması ve doku suyunun çekilmesi içinse preparatlar sırasıyla, absol alkolde iki kere 3-5 dakika; % 95'lik etilalkolde iki-üç dakika; % 70'lik etilalkolde iki-üç dakika olmak üzere azalan alkol serilerinden geçirildi. Sonra iki dakika çeşme suyundan geçirildi. Çeşme suyunda yıkama işlemi tamamlandıktan sonra preparatlar hematoxylenle on-onbeş daki-

ka boyandı ve tekrar akar sudan geçirildi. Dört dakika eosinle zıt boyama yapıldı, bir dakika kadar eosinin fazlası gidinceye kadar akar suda yıkandı. Kesitlerin suyunu almak için, sırasıyla % 70'lik etilalkolde otuz sn; % 95'lik etilalkolde otuz sn; absol alkolde iki dakika olmak üzere yükselen alkol serilerinden geçirildi. Daha sonra alkolü uzaklaştırmak üzere xylene'den geçirildi ve entellan ile monte edildi.

Bu şekilde hazırlanan preparatların Nikon marka ışık mikroskobunda 20x15 büyütme ile fotoğrafları çekildi.

3. BULGULAR :

3.1. Endosulfanın Kan Glukoz Düzeyine Etkisi :

Beşer gün arayla iki kez (I.grup), beşer gün arayla üç kez (II.grup), beşer gün arayla dört kez (III.grup) endosulfan uygulaması yapılmış gruplardaki kan glukoz yüzdeleri, kontrol grubu ile karşılaştırılmalı olarak Tablo I'de gösterilmiştir.

Kontrol grubuna kıyasla, endosulfan uygulanmış grupların kan glukoz düzeylerinde dereceli bir artış olduğu gözlemlendi.

Tablo I. Endosulfan uygulanmış grupların kan glukoz düzeyleri kontrol grubu ile karşılaştırmalı olarak gösterilmiştir.

Kontrol Grubu (% mg olarak)	122 mg - 128 mg
Enjeksiyondan 10 gün sonraki glukoz düzeyi (% mg olarak)	148 mg - 163 mg
Enjeksiyondan 15 gün sonraki glukoz düzeyi (% mg olarak)	168 mg - 174 mg
Enjeksiyondan 20 gün sonraki glukoz düzeyi (% mg olarak)	173 mg - 185 mg

3.2. Normal Kontrol Grubuna Karşı LD_{30} Endosulfan Verilmiş Hayvanların Karaciğer Dokularındaki Değişiklikler :

3.2.1. Enjeksiyon Yapılmamış Normal Kontrol Grubu :
Kontrol grubu hayvanların karaciğerinde normal

histolojik yapı dışında herhangi bir bulguya rastlanmamıştır.

Karaciğer parankiması tek sıra hücre tabakalarının oluşturduğu plaklar ve plaklar arasında sinüzoidlerin bulunduğu bir tarzda vena centralis'in etrafında dizilmiş olarak görülmektedir. (Şekil 1)

Şekil 2 de de karaciğer parankimal hücre tabakaları görülmektedir. Hücrelerin bazıları tek bazıları iki çekirdeklidir.

3.2.2. Beşer Gün Arayla İki Kez Endosulfan Enjeksiyonu Yapılmış Olan Grupta (I.Grup) Gözlenen Histolojik Değişiklikler :

Kontrolle göre karaciğer parankimal hücrelerinin normal yapılarını koruyamadıkları, hücrelerde hidropik dejenerasyon gözlenmiştir (Şekil 3). Vena centralis çevresinde minimal parankimal dejenerasyona (Şekil 4) ve karaciğer parankimasında kanama (Şekil 5), bazı parankimal bölgelerde aşırı kanamaya (Şekil 6) rastlanmaktadır.

3.2.3. Beşer Gün Arayla Üç Kez Endosulfan Enjeksiyonu yapılmış Olan Grupta (II. Grup) Gözlenen Histolojik Değişiklikler :

Kontrol grubu ve birinci grupla karşılaştırıldığında parankimal dejenerasyonun artarak devam ettiği, hücrelerde granül artışının olduğu (Şekil 7) ve parankima hücrelerinde amitoz bölünmenin hızlandığı (Şekil 8) gözlenmektedir. Birinci grupta olduğu gibi ikinci grupta da parankimal kanama görülmektedir (Şekil 9).

Ayrıca birinci gruptan farklı olarak fokal mononükleer tipte hücre infiltrasyonuna (Şekil 10) ve karaciğer parankima hücrelerinde nekrozun reverzibl olabilecek biçimine, bulanık şişkinliğe rastlanmıştır (Şekil 11).

3.2.4. Beşer Gün Arayla Dört Kez Endosulfan Enjeksiyonu Yapılmış Olan Grupta (III. Grup) Gözlenen Histolojik Değişiklikler :

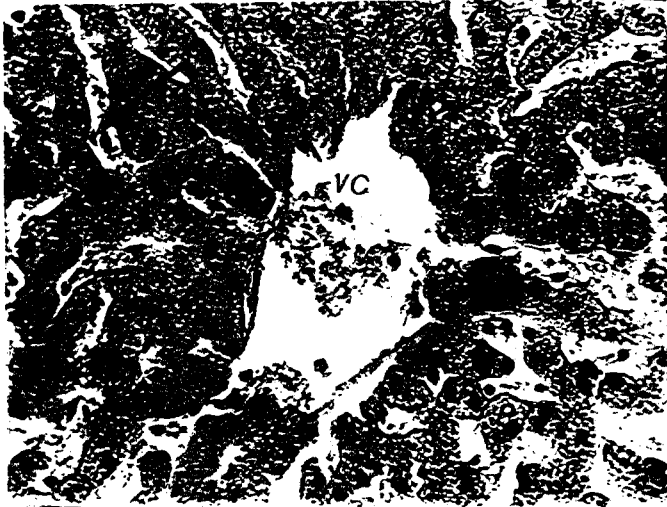
Bu grup, kontrol, birinci ve ikinci gruplarla karşılaştırıldığında parankimal hücrelerin dejenerasyonunun devam ettiği, hücrelerde granül artışının hızlandığı, hücre çekirdeklerinde dejenerasyonlar ve amitozla bölünmenin daha da fazlalaştığı gözlenmektedir.(Şekil 12)

Enjeksiyon yapılmış diğer gruplarda olduğu gibi parankimal kanamaya rastlanmıştır (Şekil 13 ve Şekil 14).


İkinci grupla karşılaştırıldığında parankima hücrelerinde bulanık şişkinliğin arttığı gözlenmektedir (Şekil 15).

Diğer iki grupla karşılaştırıldığında sentral ven çevresinde parankimal dejenerasyonun ve amitotik figürlerin artışının hızlandığı görülmektedir. (Şekil 16)


Ayrıca kupffer hücrelerinde artış (Şekil 17), değişik büyüklükte hücreler (anizositozis) ve piknotik çekirdekler gözlenmiştir (Şekil 18).



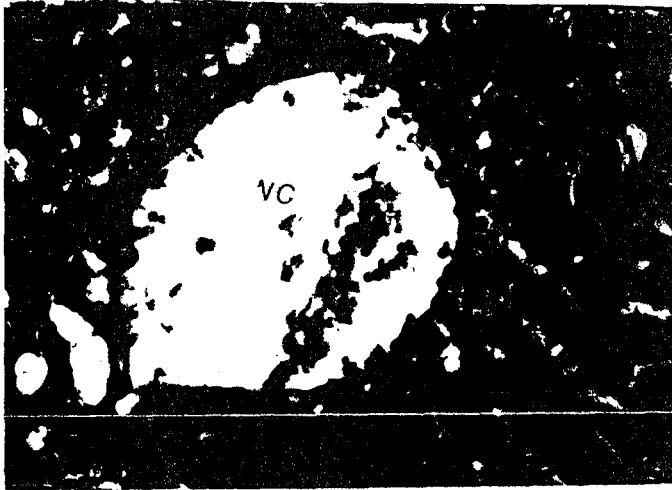
Şekil 1 : Enjeksiyon yapılmamış normal kontrol hayvanında karaciğer dokusu. vc = vena centralis, p = parankima hücresi, ok = parankimal hücre tabakaları arasındaki sinüsoidler görülüyor. X 300




Şekil 2 : Enjeksiyon yapılmamış normal kontrol hayvanında karaciğer parankimal hücre tabakaları. p = parankima hücresi, ok = sinüsoidler. X 300




Şekil 3 : Endosulfan LD₃₀ enjeksiyonundan 10 gün sonra biyopsi alınmış karaciğer parankima hücrelerinde hidropik dejenerasyon görülmektedir. (hd). X300



Şekil 4 : Endosulfan LD₃₀ enjeksiyonundan 10 gün sonra biyopsi alınmış karaciğerde vena centralis (vc) çevresinde minimal parankimal dejenerasyon. X300




Şekil 5 : Endosulfan LD₃₀ enjeksiyonundan 10 gün sonra biyopsi alınmış karaciğerde parankimal kanama (ok). s = sinüoid. X 300




Şekil 6 : Endosulfan LD₃₀ enjeksiyonundan 10 gün sonraki karaciğer parankimasında aşırı kanama (ok). X 300




Şekil 7 : Endosulfan LD₃₀ enjeksiyonundan 15 gün sonra biyopsi alınmış karaciğer. ok = parankima hücrelerinde granül artışı, pd = parankimal dejenerasyonu göstermektedir. X 300




Şekil 8 : Endosulfan LD₃₀ enjeksiyonundan 15 gün sonraki karaciğer parankiması. Bölünmeye hazırlanmış ya da bölünmekte olan hücre çekirdekleri (ç) görülüyor. X 300




Şekil 9 : Endosulfan LD₃₀ enjeksiyonundan 15 gün sonraki karaciğer parankimasında kanama görülüyor (ok). X 300



Şekil 10 : Endosulfan LD₃₀ enjeksiyonundan 15 gün sonraki karaciğer parankiması. ok = Fokal mononükleer hücre infiltrasyonu. X300




Şekil 11 : Endosulfan LD₅₀ enjeksiyonundan 15 gün sonraki karaciğer parankiması hücrelerinde bulanık şişkinlik görülüyor (ok). X300




Şekil 12 : Endosulfan LD₅₀ enjeksiyonundan 20 gün sonraki karaciğer parankiması. ok = parankima hücrelerinde granül artışını gösteriyor. ç = Bölünmeye hazırlanmış ya da bölünmekte olan parankima hücrelerinin çekirdekleri, k = sinüsoid duvarındaki kupffer hücreleri. X 300




Şekil 13 : Endosulfan LD₃₀ enjeksiyonundan 20 gün sonraki karaciğer parankimasında kanama görülüyor (ok). X 300



Şekil 14 : Endosulfan LD₃₀ enjeksiyonundan 20 gün sonraki karaciğer parankimasında kanama görülüyor (ok). X 300



Şekil 15 : Endosulfan LD₃₀ enjeksiyonundan 20 gün sonra karaciğer parankimal hücreleri, ok = parankima hücrelerinde bulanık şişkinlik görülüyor. X 300



Şekil 16 : Endosulfan LD₃₀ enjeksiyonundan 20 gün sonraki karaciğer parankiması. Vena centralis çevresinde parankimal dejenerasyon görülüyor (ok). ç : Bölünmeye hazırlanmış ve bölünmekte olan çekirdekler. X 300



Şekil 17 : Endosulfan LD₃₀ enjeksiyonundan 20 gün sonra karaciğer parankimasi. Parankimal hücre tabakaları arasındaki sinüsoid duvarında bulunan kupffer hücreleri görülüyor (k). X 300



Şekil 18 : Endosulfan LD₃₀ enjeksiyonundan 20 gün sonraki karaciğer parankimasi. ok = Büyüklükleri birbirinden farklı olan parankimal hücreleri (anizositosis) görülüyor. pc = parankima hücrelerinde piknotik çekirdekler. X 300

4. TARTIŞMA VE SONUÇLAR

Canlıların çevreyle olan ilişkilerini "Ekoloji" bilim dalı inceler. Canlıların cansız maddelerle karşılıklı etkileşimine dayalı sistem ise "ekosistem"dir. İnsan da bir canlı varlık olduğu için ekosistem içerisindeki ilişkilerden soyutlanamaz. Tüm canlılarda olduğu gibi, insan da diğer canlılardan hızlı ve yoğun biçimde çevresini değiştirmekte ekosistemdeki dengenin bozulmasına katkıda bulunmaktadır. Doğal dengenin bozulması tüm canlı ve cansız öğeleri etkilemekle beraber insanın kendi yaşamında doğrudan doğruya ilgilendirdiği için insanın doğa ile mücadelesi kaçınılmaz olmuştur. Bu mücadelede en önemli etkenlerden birisi, tarımsal zararlıları yok etmekte kullanılan ve sonuçtan çevreyi kirleten pestisitlerdir. Pestisitler tarım ürünlerinin artışı ve korunmasını sağlarken ortama bıraktıkları kalıntılarla çevreyi kirletirler ve besin zinciri yolu ile yüksek yapılı organizmalara ve insanlara geçerek dokularda birikirler, insanların ve hayvanların sağlığını tehlikeye sokarlar.

Çalışmamızda organik klorlu insektisitlerin memeli sistemler üzerini etkilediklerini inceleyen araştırmalara katkısı olması amacıyla endosulfanın farelerin karaciğeri ve kan glukoz düzeyine etkileri araştırılmıştır.

Deneylerimizde kullandığımız endosulfan insektisidi uygulandığı sürelerin sonunda kan glukoz düzeyini önemli ölçüde etkilemiştir.

Uygulamadan on, onbeş ve yirmi gün sonra kan glukoz düzeyleri saptandığında, kantrole göre bu üç grupta glukoz düzeyinin dereceli bir artış gösterdiği (Tablo I) ve kanda glukoz yükselmesinin devam ettiği gözlenmiştir. Bu durum bize, vücutta endosulfanın etkisinin devam etmekte olduğunu gösterir.

Garg ve Ark. (1980) 40 mg/kg dozunda endosulfan verilmiş sıçanların kan glukoz düzeyinde önemli bir artış meydana getirdiğini gözlemişlerdir. Bu da bizim çalışmamızla paralellik göstermektedir. Ayrıca Anita ve ark. (1981) da kan glukoz düzeyini endosulfan etkisiyle arttığını göstermişlerdir.

Karaciğer normal kan şekeri düzeyinin sağlanması için önemli bir organdır. Örneğin, karaciğerde glikojen depolanması sayesinde karaciğer kandan aşırı glukozu alır, glikojene çevirerek depolar ve kan şekeri düzeyi fazla düştüğünde glikojen hidrolize uğratılarak karaciğer kana glukoz gönderir. Karaciğerde glikojen miktarı azaldıkça kanda glukoz düzeyi yükselir. Dere (1986), farelere endosulfan enjeksiyonunun karaciğer glikojen düzeyini önemli ölçüde azalttığını göstermiştir. Kimbrough ve ark. (1971) da elekt-

ron mikroskobik çalışmalarla fare karaciğerinde organik klorlu insektisitlerden olan DDT ve dieldrinin glikojen miktarını azalttığını göstermişlerdir. Karaciğerde glikojen düzeyinin düşmesi kan glukoz düzeyinin yükselmesine neden olabilir. Çalışmamızda da kan glukoz düzeyinin yükseldiği gösterilmiştir, (Tablo 1)

Başka bir çalışmada ise sıçanların karaciğerinde, etanolün RNA ve protein sentezini önemli ölçüde inhibe ettiği gösterilmiştir. (Pösö ve Pösö, 1981). Çalışmamızda çözücü olarak kullandığımız etanolün bu etkisiyle glikojen sentezini inhibe etmiş olabileceği düşünülebilir.

Hormonal denetleme mekanizması ile kan glukoz düzeyi korunabilmektedir. Hormonların hücre düzeyindeki özgül reseptörlerine tutunmasıyla hücre yüzeyinde bulunan adenilat siklaz aktive edilmekte, adenilat siklazda ATP den cAMP oluşumunu katalizlemekte ve cAMP'de permeabiliteyi ve hücredeki birçok fizyolojik olayların başlamasını sağlamaktadır. Epinefrinin karaciğerdeki özgül reseptörüne tutunmasıyla bahsedilen olaylar olmakta ve cAMP glukozun sentezi ve kana verilmesini sağlamaktadır. İnsülin karaciğerdeki reseptörüne tutunamazsa kan glukoz düzeyi yükselir. (Noyan 1980). Yau ve ark. (1977) bir çalışmada organik-klorlu insektisitlerden DDT nin pankreastan insülin salınmasını inhibe ettiğini göstermişlerdir. Kan glukoz sevi-

yesinin yükselmesi insülin salınmasının inhibe edilmesine bağlı olabileceği gibi hücre membranındaki hormon reseptörlerinin kimyasal yapılarının bozulmasına da bağlı olabilir. Nitekim Özata (1983) tarafından yapılan elektron mikroskopik çalışmada endosulfanın hücredeki tüm membranlı yapıları bozduğu gösterilmiştir. Deneylerimiz sonucu gözlenen kan glukoz seviyesinin yükselmesi yukarıda elde edilen bulgularla paralellik göstermektedir.

Çalışmamızın bir diğer bölümünü ise endosulfanın karaciğer histolojisi üzerine yaptığı etkiler oluşturmaktadır.

Reuber ve ark. (1978) organik klorlu insektisitler grubundan olan dieldrin, aldrin, heptachlor, heptachlor epoxide, DDT uygulayarak yaptıkları çalışmada farelerin karaciğer parankimasında kanama ve hidropik dejenerasyona rastlamışlardır. Endosulfanla yaptığımız ışık mikroskopik çalışmada, LD₃₀ endosulfan verildikten on gün sonra incelenen grupta (I. grup) karaciğer parankimasında kanama (Şekil 5), parankima hücrelerinde hidropik dejenerasyon ve hücre çekirdeklerinin büyüdüğü (Şekil 3), sentral ven çevresinde minimal parankimal dejenerasyon gözlenmiştir. Bu bulgular diğer organik klorlu insektisitlerde olduğu gibi endosulfanın da karaciğere toksik etkili olduğunu göstermektedir.

LD₃₀ endosulfan verilmesinden onbeş gün sonra incelenen grupta (II.grup) parankimal dejenerasyonun devam ettiğini ve hücrelerde granül artışı olduğunu gözledik (Şekil 7). Endosulfanın karaciğerde glikojen miktarını azalttığı gösterilmiştir. (Dere 1986). Bu nedenle çalışmamızda gözlediğimiz artan granüllerin preparasyon işlemi sırasında eriyen yağ granülleri olduğunu düşündük. Nitekim Özata (1983) tarafından yapılan elektron mikroskopik çalışmada karaciğer hücrelerinde endosulfanın etkisiyle lipid vakuollerin arttığı gösterilmiştir. Agarwal da (1978) endosulfan verilmiş ratların karaciğer hücre membranlarında lipidlerin peroksidatif yıkımı sonucu hücrede lipid vakuollerinin arttığını göstermiştir.

II. grupta fokal mononükleer tipte hücre infiltrasyonu da gözlenmektedir. Buna göre, fagositoz yaparak vücut savunmasında ve korunmasında görevli olan monositlerin ve lenfositlerin kan dolaşımı yolu ile karaciğere geldikleri düşünülebilir.

Beşer gün arayla dört kez endosulfan uygulanmış olan grupta (III.grup) granül artışının hızlandığı (Şekil 12) gözlenmektedir. Bu grupta kupffer hücrelerinin artışı dikkati çekmektedir (Şekil 17). Kupffer hücreleri karaciğer epitel hücrelerinin oluşturduğu kordonlar arasında bulunan sinüsoidlerin duvarındaki retikuloendothelial hücrelerdir.

Kupffer hücreleri fagositoz yapma yeteneğine sahiptirler, kanla gelen mikropları, vücut için zararlı olan protein artıklarını ve vital boyaları fagosite edebilirler. Bu durumda gözlediğimiz kupffer hücrelerinin artışının, endosulfanın toksik etkileriyle hücrelerin parçalanması sonucu oluşan artıkları fagosite etmek için ortaya çıktığı düşünülebilir.

En uzun süre endosulfan uyguladığımız grubumuzda (III. grup) hücrelerin anormal amitoza sevk edildiği, çekirdeklerin büyük ve çıkıntılı görünümüleriyle izlenebilmektedir (Şekil 16). Bu da organiklorlu insektisitlerin DNA sentezinin düzensizleşmesine neden olabileceğini düşündürmektedir. Nitekim Ahmat ve ark. (1977) klorlandırılmış hidrokarbonların kültüre alınmış insan hücrelerinde düzensiz DNA sentezini uyardığını, Preat ve ark. (1986) ise sıçan karaciğerinde kanserojen etki yaptığını göstermişlerdir.

Yine III. deney grubumuzda karaciğer hücrelerinde hiperkromazi yer yer piknotik çekirdekler ve anizositozis olduğunu gözledik (Şekil 18). Nitekim Reuber ve ark.(1978) da organiklorlu pestisitlerle yaptıkları çalışmada farelerin kanserleşen karaciğerinde aynı bulguları elde etmişlerdir.

Yaptığımız çalışmadan elde ettiğimiz sonuçlar ve daha önce çeşitli insektisitlerle yapılan çalışmalar göstermektedir ki insektisitler tarımda ürün artırıcı yönde fayda sağlarken, besinler üzerinde, toprakta, sularda, havada bıraktıkları kalıntılarla büyük bir çevre kirliliği yaratmakta, bu kirlilik ise doğal çevreden yararlanan canlılarda, özellikle memelilerin karaciğerinde önemli derecede toksik etkiler meydana getirmektedir. Bu da insektisitlerin kullanımının çok dikkatli yapılması gereğini ortaya çıkarmaktadır.

Çeşitli insektisler hedef olarak seçilen zararlının çeşitli biyolojik evrelerine etki ederek zararlının ölümüne neden olmaktadır. Örneğin, bir insektisit bir zararlının kitin biyosentezini önleyerek zararlının ölümüne neden olurken başka bir insektisit zararlının yumurtlama periyodunu etkileyerek çoğalmayı engellemektedir. Bu nedenle, seçilecek insektisitin hangi zararlının hangi biyolojik evresine etkili olduğu bilinmeli ve o evrede mücadele yapılmalıdır. Aksi takdirde, gereksiz çevre kirliliği yanında amaçlanan ürün artırıcı fayda da sağlanamayacaktır. Kullanıldığı insektisiti, mücadele için seçilen zararlıyı ve insektisitin diğer canlılar üzerindeki toksik etkilerini iyi bilen, yetişmiş uzman kişiler tarafından yapılan mücadele ise hem insektisit kullanımını en az düzeye indirecek hem de beklenen azami ürün artışını sağlayacaktır.

Son yıllarda, zararlılarla mücadelede "biyolojik mücadele yöntemleri" tercih edilmekle beraber ürün artırıcı yönde insektisitler kadar başarılı sonuçlar elde edilememiştir. Artan nüfusu beslemek amacı ile insektisitleri "zararlı" mücadelesinde kullanmak zorunlu hale gelirse bu, konuyu bilen uzman kişilerce yapılmalıdır. Ancak bu şekilde insektisit kullanımı en aza indirilebilir diğer yandan da biyolojik mücadeleye ağırlık verilerek beklenen ürün artırıcı sonuçlar sağlanmalı ve çevre kirliliği önlenmelidir.

KAYNAKLAR DİZİNİ

- Agarwal, D.K., Seth, P.K., Gupta, P.K., (1978). Effect of endosulfan on drug metabolizing enzymes and lipid peroxidation in rat. J. Environ Sci. Health [e], 13(1), p49-62.
- Ahmat, F.E., Hart R.W., Lewis N.L., (1977), Pesticide induced DNA damage and its repair in cultured human cells. Mutation Research, 42, p161-174.
- Anand, M., Khanna, R.N., Gopal, K., Gupta, G.S., (1980). Effect of endosulfan of bioelectrical activity of brain in rats. Vet Hum Toxicol, 22(6), p385-387.
- Anita, G., Kunwar, K., Das, N. and Gupta, P.K., (1981). Endosulfan Intoxication: Blood glucose, electrolytes, calcium levels, ascorbic acid and glutathione in rats. Toxicol Lett. (Amst.), 5(2), p119-124.
- Dere, B., (1986). Endosulfanın erkek farelerin (Swiss-Albino) karaciğer ve kas glikojen seviyelerine etkisi. Yaksek Lisans Tezi.
- Garg, A., Kunvar K., Das N., Gupta, P.K., (1980). Endosulfan on toxication blood glucose, electrolytes,

Kaynaklar Dizini (devam ediyor)

calcium levels, ascorbic - acid and glutathione in rats. Toxicol Lett (Amst.), 5(2), p119-124.

Gupta, P.K., Chandra, S.V., Saxena, D.K., (1978). Tera-
togenic and embryotoxic effects of endosulfan in
rats. Acta Pharmacol.et. Toxicol, 42, p150-152.

Gupta, P.K. and Gupta, D.C., (1979). Pharmacology, toxic-
ology and degradation of endosulfan. A. Review.
Toxicology, 13, p115-130.

Güley, M., (1976). Toksikoloji, Ankara Üniv. Eczacılık Fa-
kültesi Yayınları (48), s128-129.

Kimbrough, R., Gaines, T., Linder, R., (1971). The ultra-
structure of livers of rats fed DDT and dieldrin.
Arch. Environment. Health, USA, 22, p460-467.

Klaunig, J.E., Ruch, R.J., Pereira, M.A., (1987). Inhibi-
tion of intercellular communication between mouse
hepatocytes by tumor promoters. Toxicol Appl. Phar-
macol, 87(1), p111-120.

Kaynaklar Dizini (devam ediyor)

Nath, G., Datta, K.K., Dikshith, T.S.S., Tandon, S.K. and Pandya K.P., (1978). Interaction of endosulfan and metepa in rats. Toxicology, 11, p385-393.

Noyan, A., (1980). Fizyoloji Ders Kitabı. Anadolu Üniv. Yayınları No: 2, s77-93.

Özata, A., (1982). Farelerde (Swiss-Albino) pestisitlerin neden olduğu hücre ince yapı ve enzim aktivite değişikliklerinin elektron mikroskopik yöntemlerle araştırılması. Hacettepe Üniv. Mezuniyet Sonrası Eğt. Fak. Doktora Tezi, Ankara.

Özata, A., (1983). Endosulfan enjeksiyonu yapılmış farelerin (*Mus musculus*) karaciğer, böbrek ve ince bağırsaklarındaki ince yapı değişiklikleri üzerine çalışmalar. Doğa Bilim Dergisi, Seri A, Cilt 7, Sayı 3, s524-531.

Öztürk, S., Özge, N., (1978). Bitki Koruma İlaçları. Eser Matbaası Yayını.

Preat, V., Gerlache de J., Lans, M., Taper, H. and Roberfroid, M., (1986). Comparative analysis of the effect of phenobarbital, dichlorodiphenyl trichloro ethane,

Kaynaklar Dizini (devam ediyor)

but ylated hydroxytoluene and nafenopin on rat hepatocarcinogenesis. *Carcinogenesis*, Vol 7, No: 6, p1025-1028.

Pösö, H., Pösö, A.R. (1981). Inhibition of RNA and protein synthesis by ethanol in regenerating rat liver: Evidence for transcriptional inhibition of protein synthesis. *Acta Pharm. et. Toxicol*, 49, p125-129.

Reuber, M.D. and Glover, E.L. (1970). Cirrhosis and carcinoma of the liver in male rats given subcutaneous carbon tetrachloride. *J. Natn. Cancer Inst.*, 44, p419-427.

Reuber, M.D., (1977). Histopathology of carcinomas of the liver in mice ingesting heptachlor or heptachlor epoxide. *Exptl. Cell Biol.*, 45, p147.

Reuber, M.D., (1978). Carcinomas and other lesions of the liver in mice ingesting organochlorine pesticides. *Clinical Toxicology*, 13(2), p231-256.

Sriram, K., and Misra, U.K. (1983). Effect of endosulfan on liver and plasma Vitamin A levels in rats. *Nutr.*

Kaynaklar Dizini (devam ediyor)

Rep. Int., 28(4), p731-734.

Triola, A.J., and Coon, J.M., (1966). Toxicologic of chlorinated hydrocarbon and organophosphate Insecticides
J. Agric Food Chem., 14, p594-555.

Tyagi, S.R., Sriram, K., Narayan, S., Misra, U.K. (1985).
Induction of cytochrome p450 and phosphatidylcholine
synthesis by endosulfan in liver of rats: Effect of
quality of dietary proteins. J. Environ Sci Health
B , 20(6), p651-664.

Vural, N., (1984). Toksikoloji. Ankara Üniv. Eczacılık Fak.
Yayınları.