

T. C.

ANADOLU ÜNİVERSİTESİ

TIP FAKÜLTESİ

NÖROŞİRÜRJİ

ANABİLİM DALI

T. C.
ANADOLU ÜNİVERSİTESİ
MERKEZ KÜTÜPHANESİ

VERTEBRAL KOLON VE DİSK ARALIĞINA
CERRAHİ GİRİŞİM UYGULANAN OLGULARIN
KLİNİK ANALİZİ

UZMANLIK TEZİ

Dr. Reyhan PÜTÜN /

ESKİŞEHİR 1985

ANADOLU ÜNİVERSİTESİ
MERKEZ KÜTÜPHANESİ

İ Ç İ N D E K İ L E R

GİRİŞ.....	1
GENEL BİLGİLER.....	2-13
YÖNTEM VE GEREÇLER.....	14
SERVİKAL BÖLGEYE UYGULANAN CERRAHİ GİRİŞİMLER.....	15-35
TORAKAL BÖLGEYE UYGULANAN CERRAHİ GİRİŞİMLER.....	36-50
LOMBER BÖLGEYE UYGULANAN CERRAHİ GİRİŞİMLER.....	51-73
ÖZET.....	74
KAYNAKLAR.....	75-80

G İ R İ Ő

Günümüzde Nöroşirürji kliniklerinde vertebral kolona ve de özellikle disk aralığına cerrahi girişim uygulaması çok yaygın bir tedavi yöntemidir.

Bu çalışmada 1979-1984 yılları arasında Anadolu Üniversitesi Tıp Fakültesi Nöroşirürji Ana Bilim Dalında vertebral kolonun her seviyesine uygulanan cerrahi tedaviler konu olarak seçilmiştir. Çeşitli etyolojik nedenlerin oluşturduğu vertebral kolon hastalıkları incelenmiş, hastalar retrospektif olarak gözden geçirilmiş ve çalışma servikal, torakal ve lumbal bölgelere uygulanan cerrahi tedaviler olmak üzere üç ana bölüme ayrılmıştır.

Hastaların hastaneye geliş nedenleri, bulgu ve belirtiler, etyolojik ajanlar, cerrahi tedavi yöntemleri ve sonuçları literatür gözden geçirilerek tartışılmıştır.

GENEL BİLGİLER

KOLUMNA VERTEBRALIS VE İNTERVERTEBRAL DİSK ANATOMİSİ(18,38,51)

33-34 ayrı ayrı vertebraların üst üste sıralanıp birbirlerine bağlanması sonucu oluşan sütuna "kolumna vertebralis" denir. Görevi başın, gövdenin, göğüs ve karın boşluğundaki bir çok iç organın ağırlığını taşıyıp onlara sağlam bir destek oluşturmaktır. Ayrıca arkus vertebralislerin birbirine bağlanması sonucu oluşan kanal içinde yer alan medulla spinalis'e sağlam ve emniyetli bir kılıf oluşturur.

Nötral pozisyonda vertebral kolonun belirli bölgelerde belirli eğimler gösterdiği saptanır. Yandan bakıldığında, servikal eğim öne doğru konkavite, torakal eğim en çok 7.torakal vertebrada olmak üzere arkaya doğru konveksite ve lomber eğimde, daha çok kadınlarda olmak üzere, sonuçta lombosakral açığı oluşturarak öne doğru konveksite gösterir.

Bölgesel olarak 7 servikal, 12 torakal, 5 lomber, 5 sakral ve 3-4 koksigeal vertebra vardır. Bunlardan sakruma kadar olanları 24 tane olup "presakral vertebralar" adını alırlar ve birbirlerine eklemler aracılığı ile bağlıdırlar. Sakroiliak, posteryör intervertebral ve kostovertebral eklemler sayıldığında kapsüllü ve sinovyal sistemli 97 tane diartroz-oyunayan eklem-bulunur. Bunların atlas ile aksis arasındaki dışında hepsi çiftlidirler.

SERVİKAL VERTEBRALAR

7 servikal vertebradan birincisi, ikincisi ve sonuncusu özellik taşırlar. Kafa atlas denen birinci servikal vertebra üzerinde durur. Korpusu ve spinöz çıkıntısı yoktur. Konveks olan anteryör arkusunda musculus koli longus'un yapıştığı bir çıkıntı bulunur. Ön arkusun

posteryör yüzünde ise aksis'in odontoit çıkıntısının eklem yaptığı bir yüzü vardır. Arka arkasta güdük spinöz çıkıntıya denk gelen poster-yör tüberkül bulunmaktadır. Atlas'ın her iki yanında superyör ve inferyör eklem yüzleri yer alır. Süperyör faset üstüne oksipital kemiğin eklem yüzü oturur. Inferyör fasetler ise aksis ile eklem yapar. Üst eklem yüzünün tam arkasında vertebral arter ile birinci spinal sinirin kafa içine girdiği oluk bulunur.

İkinci servikal vertebra olan aksis odontoit çıkıntısından dolayı en göze çarpan vertebradır. Odontoit çıkıntı aksis korpusunun üst yüzünün orta kısmından dik olarak çıkar. Ön yüzünde ise atlasla eklem yapan oval bir eklem yüzü vardır. Aksis'in korpusunun her iki kenarında üst ve alt eklem yüzleri bulunur, atlas ile üçüncü servikal vertebra arasında eklem yaparlar.

Birinci ve ikinci servikal vertebra arasında intervertebral disk bulunmaz. İlk intervertebral disk ikinci ve üçüncü servikal vertebra- lar arasında bulunur.

Spinöz çıkıntılar C₃ den C₇ ye doğru gittikçe kalınlaşıp büyür- ler. Yedinci servikal vertebra'nın spinöz çıkıntısı en uzun ve en bü- yüğü olup, cilt üzerinden belirlenebilir. C₇ nin yan çıkıntısı da diğerlerinden büyük olup bazan fazladan bir kosta ile eklem yaparak "servikal kosta" adını alır. C₇ nin transvers foramen'i ise diğer- lerinden küçük ya da yoktur.

Vertebral arterler subklavian arterlerin birinci parçasından doğup kommon karotid arterlerin 3cm. kadar arkasından geçerek al- tıncı servikal vertebra'nın sağ ve sol transvers foramenlerine gire- rek yükselirler.

Servikal vertebra- lar birbirlerine ve kafa tasına, boyun ve ba- şın her yöne serbestçe hareketini sağlayan sağlam ligamanlarla bağ- lanmışlardır. Bu bağlar eksternal ve internal kranioservikal bağlar

olmak üzere ikiye ayrılır.

Eksternal kranioservikal bağlar: (Şekil 1)

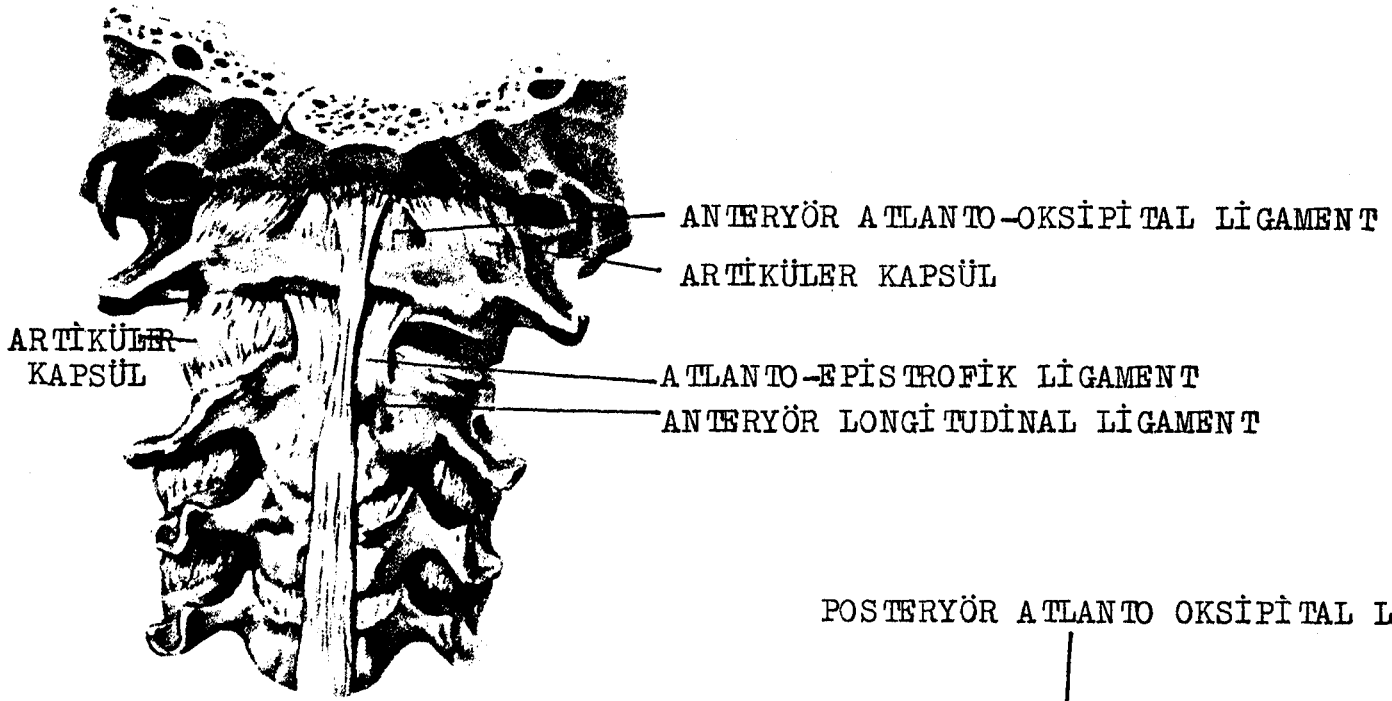
1. Nukal ligament
2. Ön atlanto-oksipital ligament
3. Artiküler kapsül
4. Yan atlanto-oksipital ligament
5. Atlanto-aksial ligament
6. Anteryör longitudinal ligament
7. Arka atlanto-oksipital ligament
8. Ligamentum flavum

İnternal kranio-servikal bağlar: (Şekil 2)

1. Tektoryal ligament
2. Posteryör longitudinal ligament
3. Lateral alar odontoit ligament
4. Krusiform ligament
5. Atlasın transvers ligamenti

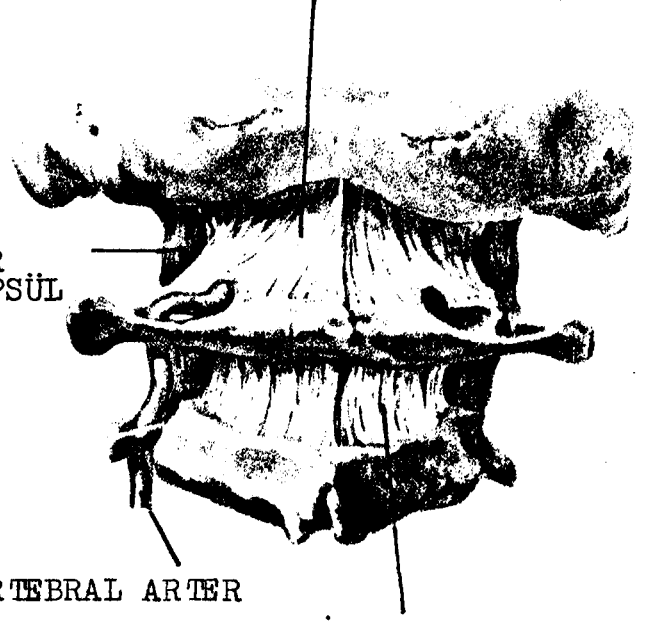
TORAKAL VERTEBRALAR:

Aşağıya doğru gittikçe kalınlaşıp büyüyen torakal vertebralar, servikal vertebralardan daha büyük, lomber vertebralardan daha küçüktür. Kostalarla yaptıkları eklem yüzleri nedeniyle de kolayca tanınabilirler. 11. ve 12. vertebra hariç bütün transvers çıkıntıları eklem yüzleri içerirler. Yukarı torakal vertebraların spinöz çıkıntıları daha ağır olup, aşağıya doğru oblik olarak seyreder. 8. torakal vertebradan sonra ise vertikal pozisyon kazanırlar. Transvers çıkıntılar superyör artiküler çıkıntının arkasında nöral arkta çıkarlar, yana ve arkaya doğru uzanarak künt yuvarlak bir ağız ile sonlanırlar. Bunların ön taraflarında kostalarla birleşecek olan küçük eklem yüzleri bulunur.



POSTERYÖR ATLANTO OKSİPİTAL LİG.

ARTİKÜLER KAPSÜL



NUKAL LİG.

NUKAL LİG.

7.SERVİKAL VERTEBRA

İNTERSPİNÖZ LİG.

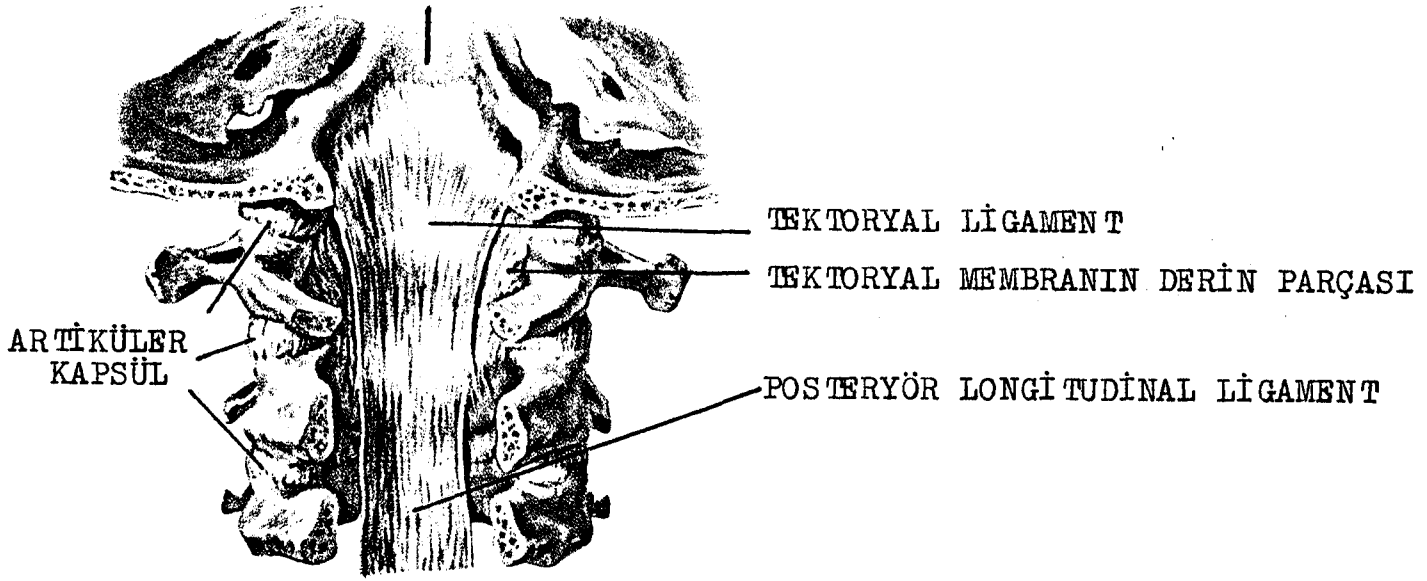
ANTERYÖR LONGİTUDİNAL LİGAMENT

ARTİKÜLER KAPSÜL

VERTEBRAL ARTER

ŞEKİL 1: EKSTERNAL KRANİOSERVİKAL BAĞLAR

KAFA TABANI




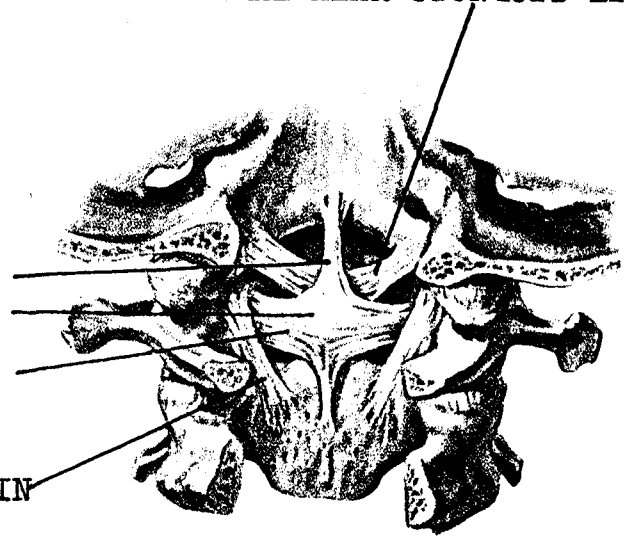
LATERAL ALAR ODONTOİD LİG.

KRUSİFORM LİGAMENTİN ÜST VERTİKAL PARÇASI

KRUSİFORM LİG.

ATLASIN TRANSVERS LİGAMENTİ

TEKTORYAL MEMBRANIN DERİN PARÇASI



ŞEKİL 2: İNTERNAL KRANİO-SERVİKAL BAĞLAR

1., 9., 10., 11. ve 12. torakal vertebralar diğerlerinden bir çok yönden ayrılırlar. Birinci torakal vertebranın transvers çıkıntısı hayli uzundur ve korpusu da daha çok servikal vertebrayı andırır. Sekizinci torakal vertebra üst ve alt olmak üzere yarı eklem yüzü içeren son torakal vertebradır. Dokuzuncu torakal vertebra sadece üst arka kısmında yarı eklem içerir. 10., 11. ve 12. torakal vertebralar ise kostalarla ayrı ayrı eklem yapmak üzere tek eklem yüzü içerirler. Bu son üç torakal vertebranın transvers çıkıntısı çoğunlukla kısa olup, eklem yüzleri yoktur. Üst ve alt segmentlerde torakal vertebraların spinal foramenleri sırası ile aşağı servikal ile yukarı lomber vertebralarinkine benzer. Orta torakal bölgede bunlar yuvarlaktır. Alt segmentlerde ise yukarı lomber bölgedeki gibi üçgen şekil alırlar.

LOMBER VERTEBRALAR:

Lomber vertebralar vertebral kolonu oluşturan vertebraların en büyükleridir. Bu bölgede eklem yapacak kosta bulunmadığından artiküler fasetleri olmayan geniş korpusları vardır. Bu gövdenin arka üst kısmından pediküller çıkar. Pedikül ve laminaları çok sağlamdır. Üçgen biçiminde olan vertebral foraminalleri torakal foraminallerden daha büyük ama servikal bölgedekilerden daha küçüktür. Spinöz çıkıntıları kalın ve geniş olup arkaya doğru horizontal olarak seyreder. Nöral arkın üst ve alt artiküler çıkıntıları pedikül ile laminaların birleşme yerinde her iki yanda, yukarıda ve aşağıda olmak üzere yer alır. Transvers çıkıntıları ise değişken olup, 1., 2. ve 4. vertebranınki 3.den kısadır. 5. ninki ise değişik büyüklükte olabilir.

1., 2. ve 3. lomber vertebraların transvers çıkıntıları lamina ve pediküllerin birleşme noktasından doğar, 4. ve 5.vertebralarda ise korpusun arka kısmından pediküllerden çıkarlar.

Erişkinde yukarı lomber bölgede her iki yandaki transvers çukuntular arasındaki mesafe 6cm., aşağıda ise 8-9cm. kadardır. L₅'in nöral arka çeşitli konjenital varyasyonlar gösterebilir. Bunlar içinde en önemlisi tam olmayan füzyondur. Bu durum daha az olmak üzere L₄ ve diğer vertebralarda da gözlenebilir.

Spinal kanalın boyutları doğumdan 5 yaşına kadar hızla büyür. Sonra 5 ile 10 yaş arası büyüme yavaşlar. Üçüncü ve onuncu yaşlar arası ise nöral arkın füzyonu ile kanal tam anlamı ile oluşmaktadır.

Bazı durumlarda ise hastalarda konjenital olarak "dar kanal" bulunur. Bunların hem interpedinkuler(transvers) hemde antero-posteryör kuturları normalden azdır. Konuya ilk kez Dr.Sarpyener 10 hastasını yayınlayarak dikkatleri çekmiştir(52). İnterpedinküler kutur (transvers diyaetr) L₃ ve L₄ da 26-30mm., antero-posteryör kutur 20-25mm. arasında bulunmalıdır(60). Dar kanal sendromunda ufak derecedeki disk protrüzyonu mültipl sinir kökü basısı belirtileri oluşturur. Myelogram çoğunlukla tam veya tama yakın blok gösterir.

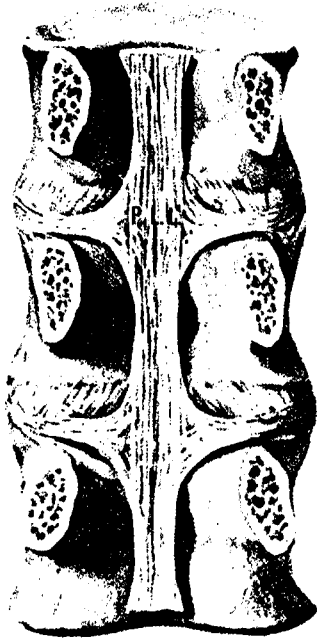
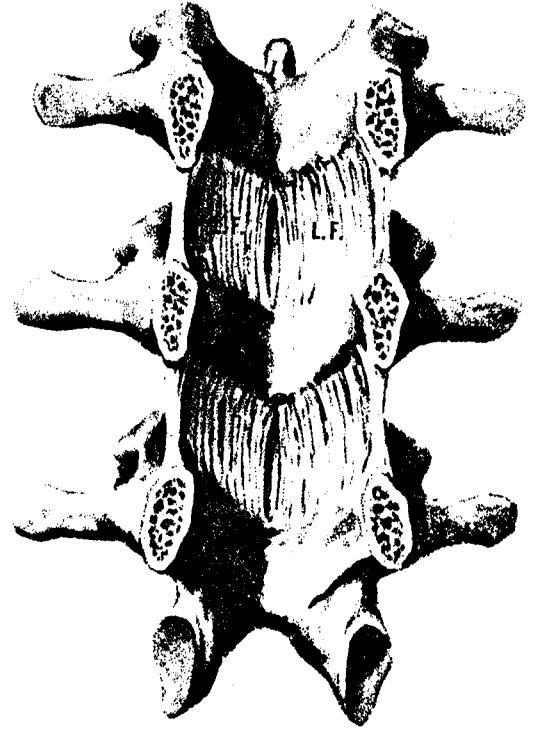
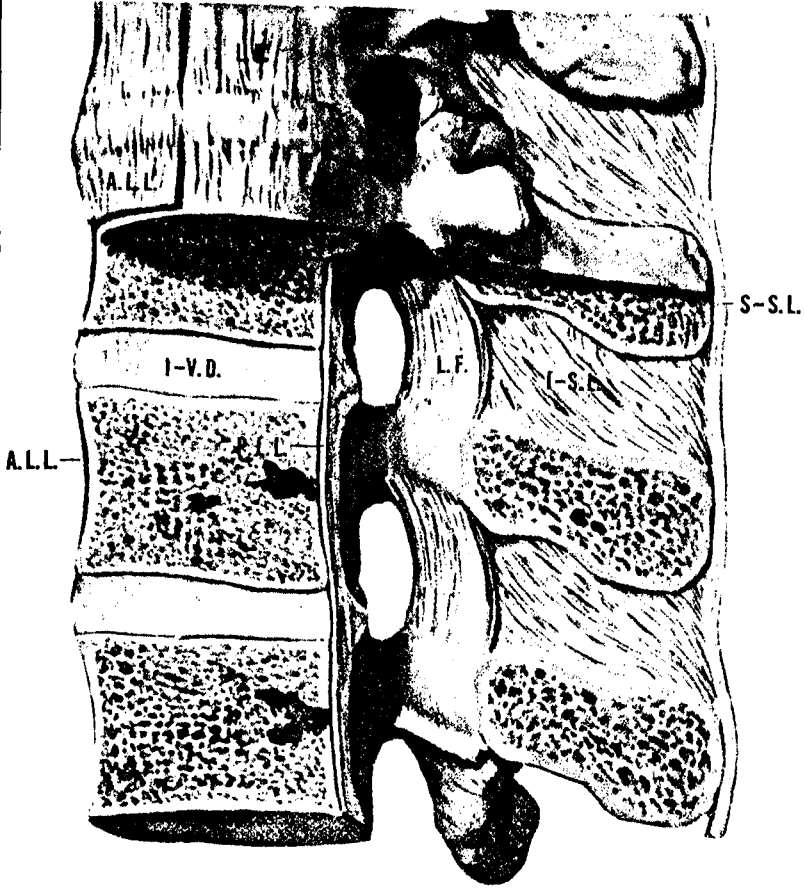
TORAKO-LOMBER BÖLGENİN BAĞLARI:(Şekil 3)

Vertebral kolonun bağları sadece vertebraların birbirine bağlanmasına değil, aynı zamanda spinal kordun korunmasına da yardım eder. Bu bağlar sırasıyla şunlardır:

- 1.Anteryör longitudinal ligament
- 2.Posteryör longitudinal ligament
- 3.Ligamentum flavum
- 4.Supraspinöz ligament
- 5.İnterspinal ligament

İNTERVERTEBRAL DİSK VE BİOMEKANİĞİ

23 intervertebral disk ikinci servikalden başlayarak birinci sakrale kadar tüm vertebraların korpuslarını birleştirir. Kranyum,



A.L.L.- ANTERYÖR LONGİTUDİNAL LİGAMENT

İ.S.L.- İNTERSPİNAL LİGAMENT

İ.V.D.- İNTERVERTEBRAL DİSK

L.C. - LOMBER CORPUS

L.F. - LİGAMENTUM FLAVUM

P.L.L.- POSTERYÖR LONGİTUDİNAL LİGAMENT

S.S.L.- SUPRASPİNÖZ LİGAMENT

ŞEKİL 3: TORAKO-LOMBER BÖLGENİN BAĞLARI

birinci ve ikinci servikal vertebralar arası disk bulunmaz. Vertebral kolon uzunluğunun yaklaşık 1/4 nü intervertebral fibrokartilaj doku oluşturur. Büyüklükleri bulunduğu bölgenin vertebralarının büyüklüğüne göre değişir. İntervertebral disklerin konfigürasyonu vertebral kolonun dizimini etkilemektedir. Lumbal ve servikal seviyelerde ön kısımda arkaya oranla daha kalındırlar ve böylelikle vertebral kolonun, bu seviyelerdeki bilinen öne konveks şekline neden olurlar. Torakal seviyelerdeki diskler uniform kalınlık gösterirler. Normalde T₁₂-L₅ arasında disk kalınlığı aşağı seviyelere indikçe artar. C₂-C₇ arasında da daha az olmakla birlikte aynı şekilde alt segmentlere indikçe disk kalınlaşması görülür. Alt servikal ve alt lumbal bölgeler tüm vertebral kolonun en fazla disk materyali taşıyan seviyeleri- dir. Bunun sonucu olarak hareket yetenekleri daha fazladır.

Erişkinde intervertebral diskler avasküler olup üç komponenti vardır.

- 1.Hyalen kıkırdak eklem yüzü
- 2.Nukleus pulposus
- 3.Anulus fibrosus

1.EKLEM YÜZÜ:

Büyüyen vertebral kolonda kıkırdak eklem yüzü her vertebral korpusun ön ve yan kenarlarını örterek epifizeal halkayı oluşturur (32). Büyüme tamamlandığında kemik formasyonu durur ve epifizeal halka ile vertebral korpus arasında füzyon oluşur. Yetişkinde epifizeal halkanın genellikle 2-3mm. genişliği ve 1,5-2mm. yüksekliği vardır(13,43). Vertebralar korpusun eklem yüzünün üstüne projekte olur. Anulus fibrosus lifleri (Sharpey lifleri) kompakt kemik halkaya kuvvetle yapışmıştır. Vertebral korpusun eklem yüzünün geri kalan santral kısmı kıkırdak yüzün üstünde duran bir spongioz kemikten oluşmuştur.

2.NUKLEUS PULPOSUS:

Disk merkezini dolduran fibrojelatinöz yapıda şeffaf bir maddedir. Bu oluşumun pozisyonu vertebral kolonun çeşitli segmentlerinde değişiklik gösterir; üst torakal bölgede nisbaten öndedir, fakat genellikle diğer segmentlerde vertebra arkasında yer tutar. Mikroskopisinde belirli bir düzen göstermeyen ince fibröz bantların yaptığı ağ vardır. Fibröz ağ bol miktarda ağ şeklinde bağ dokusu ve kıkırdak hücreleri içerir.

Nukleus pulposus turgorunu su sağlar ve su oranı yaş ilerledikçe azalır. Bu azalmayı patolojik süreçler hızlandırabilir. Nukleus disk mesafesinin %30-50'sini kaplar. Kapsamındaki su miktarı ise %88'den ileri yaşlarda %66'ya kadar düşer. Nukleus pulposus sıvıların kuralına bağlıdır ve sıkıştırılamazlar. Canlıda nukleus içindeki basınç, elastik gerilim, adele tonusu ve bir vertebradan diğerine aktarılan statik kuvvetlere bağlıdır.

3.ANULUS FİBROZUS:

Disk dış kenarını oluşturan ve konsantrik tabakalar halindeki fibröz dokudan oluşan anulus fibrozusun fonksiyonu vertebraları birbirine bağlamaktır. Kimyasal bileşimi kollajen, mukopolisakkarit ve sudur.

Her tabaka içindeki fibröz bantlar helezon tarzında yerleşim gösterirler. Bu lifler aynı bant içinde aynı yönde, fakat ayrı bantlarda ayrı yönlerde seyretmektedirler. Disk düzlemi ile 30° lik açı oluştururlar. Anulusun iç bölgedeki lifleri kıkırdak son plaklarla birleşirken dıştaki lifleri doğrudan kemikle birleşirler ve Sharpey'in lifleri olarak bilinirler(42,65).

Anulus esas olarak vertebra korpusunun ön ve yan kenarlarında kemik halkaya yapışır. Önde anulusun devamını anteryör longitudinal ligament sağlar, bu yüzden önde çok daha kuvvetlidir. Buna karşılık arkada yapışma, kemik epifizeal halka olmaması, lamellerinin sayı ve

kalınlığının azalması ve posteryör longitudinal ligamentin göreceli zayıflığından ötürü daha az emniyet vericidir.

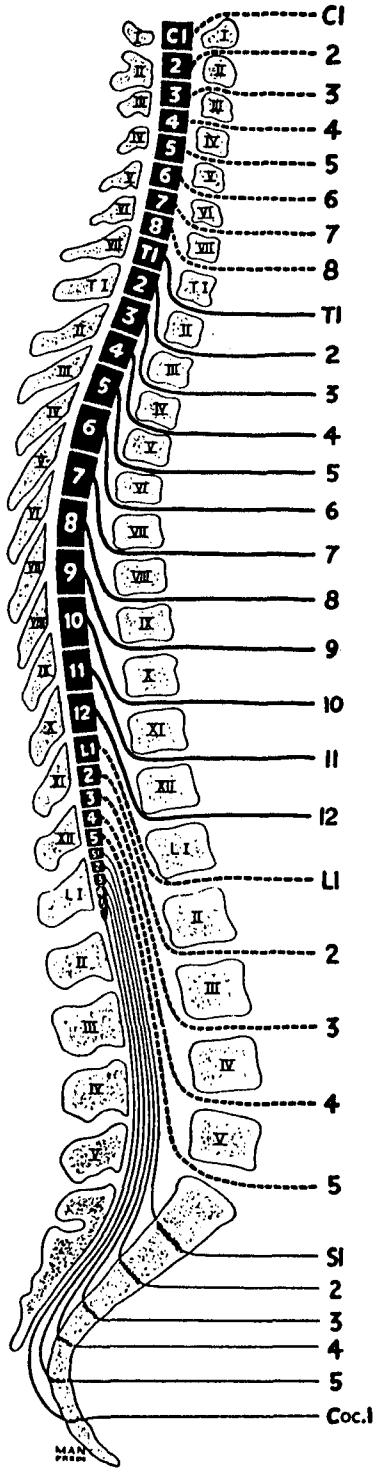
Erişkin intervertebral diskte kan damarı yoktur. Beslenmeleri vertebra ilik boşluğuna bitişik kırkırdak plaklardaki deliklerden diffüzyon yolu ile olmaktadır(65).

İntervertebral diskin bilinen tek siniri arka yüzünü innerve eder ve bu sinire Von Luschka'nın sınıvertebral siniri denir. Bu sinir dorsal sinir kökü ganglionundan sonra sinir kökünden ayrılır. Rami kommunikandan gelen bir dalla birleşir, intervertebral foramene girer. Posteryör ligamente gelince superyör ve inferyör olarak dallara ayrılır. Posteryör ligament ve intervertebral diskin arka kısmını innerve eder(20,45,58,65).

Nachemson ve Morris'in (1964) yaptığı araştırmaya göre oturan insanda aşağı lomber bölgede intradiskal basınç 10-15kg/cm² dir. Ayakta dururken bu basınç %30, yatan hastada ise %50 daha azdır. Yapılan ölçümlere göre hasta oturur durundayken aşağı lomber diskler 100-175kg. lık bir yük altında kalmaktadırlar. Bu ağırlık ayaktayken yalnızca 90-120kg. arasında değişmektedir. Söz konusu bulgular Valsalva manevrasında, osteoparotik vertebrada veya intervertebral disk hernisinde oluşan ağrının ayaktayken veya yatarken daha az duyulmasını açıklamaktadır(18).

Disk dejenerasyonu normal bir yaşlanma fenomenidir. Genç kişilerde ise anatomik varyasyon veya konjenital defekt sonucu, vertebral kolondaki stabilite bozukluklarına bağlı görülür. Herniasyon her yöne olabilir, ancak klinik önemi olan herniasyonlar zayıf bölge olarak adlandırılan posteryör ve postero-lateryal yönde olanlardır.

Disk materyalenin posteryör longitudinal ligamenti yırtarak dışarı çıkması halinde "Ekstrude disk" posteryör longitudinal ligamentin altında kalması haline "protrude disk" ve materyelin sinir kökü ile dura arasında kalan kısmından protrüzyonuna "Aksiller disk" denilmek-



tedir. Ayrıca intradural yerleşimli disklerin olabileceği bildirilmiş, literatürde 1977 yılına dek bu şekilde 21 olgu toplanmıştır.

Medulla Spinalisin içine yerleşmiş bulunduğu vertebral kanalın uzunluğu kendisinden fazladır. Bu nedenle başlangıçta aynı adlı vertebra ile koştur seyreden omurilik segmentleri özellikle alt yarıda kendi adını taşıyan vertebra korpuslarından yukarıda kalırlar. Böylece servikal vertebralarla aynı adlı segmentten çıkan sinir kökleri bu bölgede horizontal olarak foramen'leri terkederken alt lomber bölgede L₁ den S₂ ye kadar "cauda equina" adı verilen lumbosakral sinir lifleri çıktıkları segmentlerden topluca aşağıya inerek ilgili intervertebral foramenlerden dışarı çıkarlar. Bu ilişki söz konusu bölgedeki basılarda, patolojik sürecin birden fazla sinir kökünü tutabilme olasılığı açısından önemlidir (Şekil 4).

ŞEKİL 4:İntervertebral foramenler ile sinir liflerinin ilişkisi.

Y Ö N T E M v e G E R E Ç L E R

1979-1984 yılları arasında çalışma konusunu oluşturan ameliyatlara Anadolu Üniversitesi Tıp Fakültesi Nöroşirürji Ana Bilim Dalı ameliyat kayıtları ve aynı üniversitenin Patoloji Ana Bilim Dalının spesmen kayıtlarından yararlanılarak bulunmuştur. Söz konusu hastalara ait dosyalar dosya arşivinden çıkarılarak taranmıştır. Toplam 188 (25 servikal, 21 toracal, 142 lomber) olguda vertebral kolona cerrahi girişim uygulanmış ve daha önce saptanan kriterlere göre dosyadaki bilgiler her hasta için ayrı hazırlanan kartotekslere geçirilmiştir. Bu kartotekslere hastalığın çeşidine ve uygulanan cerrahi yöntemine göre ayrı ayrı 188 olgunun dökümü sağlanmış, buradaki bilgilerden yararlanılarak istatistiksel değerler elde edilmiş ve olguların klinik analizi yapılmıştır.

SERVİKAL BÖLGEYE UYGULANAN CERRAHİ GİRİŞİMLER:

TARİHÇE:

Servikal bölge hastalıkları ve özellikle de travmalar uzak geçmişten günümüze kadar insanlığı fazlası ile etkilemiştir. 4500 yıl önce Mısırlılar bazı boyun lezyonlarının paraplejiye neden olduğunu bilmekteydiler (67).

Yirminci yüzyılda konuya daha bilinçli bir şekilde bakılmış ve ilk kez 1928 yılında Stookey servikal disk protrüzyonuna bağlı spinal kord kompresyonunu "ventral ekstradüral chondromas" diye rapor etmiştir. Ertesi yıl Dandy siataljisi olan iki hastadan bir kondroid materyeli ameliyatla çıkarmıştır(18,67). 1940 yılında Stookey "kondroma" denilen bu materyalin herniye olmuş disk olduğunu ve spinal kordu komprese ettiğini anlamıştır.

Servikal bölgedeki disk hernilerinin lomber bölgedekilerden daha az olduğu bilinen bir gerçektir. Bununla birlikte Haley ve Perry (1950) 90 kadavra üzerindeki çalışmalarında servikal disk hernilerinin lomberdekilerden iki kez fazla olduğunu göstermişlerdir(18).

Servikal diskler konusunda geçmişte de geniş seriler yayınlanmıştır. Browder ve Watson (1945) 22 olgu, Kristoff ve Odom (1947) 20 olgu, Poole (1953) 26 olgu rapor etmişlerdir. Scoville (1966) 741 servikal disk lezyonunu 5 kategoriye ayırmıştır(18).

- 1.Lateral yumuşak disk
- 2.Lateral sert disk veya osteofitik disk
- 3.Sentral veya kabarık disk
- 4.Seyrek olan yumuşak sentral disk
- 5.Disk protrüzyonu ile birlikte fraktür dislokasyonu

Posteryör yaklaşımla yapılan total laminektomi, hemileminektomi ve foraminatomilerin peroperatif ve postoperatif sakıncalarından rahatsız olan nöroşirürjiyenler daha değişik girişim yollarını araştırmışlardır. 1955 yılında Smith ve Robinson'un servikal bölgeye anter-yör yolla yaklaşımları yeni bir ufak açmıştır(14). Bunun Cloward'ın özel aletler kullanarak anter-yör yaklaşım yöntemini geliştirmesi izlenmiştir(7). Son zamanlarda ise operasyon mikroskobu kullanarak füzyon oluşturmaksızın yalnız disk ve osteofit temizlenmesi hakkında görüşler öne sürülmüştür(23,34,47).

YAŞ VE CİNSİYET:

Genellikle orta ve ileri yaş gruplarında görülmektedir. Erkeklerde kadınlara oranla daha fazla rastlanmaktadır.

Ortalama yaşı Cloward(7) 47 olguluk serisinde 46.3, Connolly ve arkadaşları (12) 63 olguluk serilerinde 47 olarak bulmuşlardır. Yine Cloward(7), Hankinson(23) ve Aronson(2)'un serilerinin %60'nı erkekler, %40'nı kadınlar oluşturmuşlar, Wilson ve arkadaşlarının(66) serilerinde bu oran yanı yarıya bulunmuş, Connolly ve arkadaşlarının (12) serilerinde ise kadınlar %57'lik bir yer tutmuşlardır.

25 olguluk serimizin en yaşlısı 68, en genci 23 yaşındadır. (Ortalama 45,64). Bunlarda major travma(trafik kazası,düşme,darp) öyküsü olmayan 18 olgunun ortalama yaşı 47.77 olup, 8 tanesi kadın, 10 tanesi erkektir. Kalan 7 olguyu major travma öyküsü olan dislokasyon fraktürleri oluşmaktadır. Bunlardan 5 tanesi erkek, 2 tanesi kadındır. Ortalama yaşları 40,14 olarak saptanmıştır.

Servikal bölgeye cerrahi girişim uygulanan olguların yaş ve cinsiyete göre dağılımları Tablo 1 ve 2'de gösterilmiştir.

TABLO 1:CİNSİYETE GÖRE DAĞILIM

CİNSİ	HASTA SAYISI	%
ERKEK	15	60
KADIN	10	40

TABLO 2:YAŞ GRUBUNA GÖRE DAĞILIM

YAŞ GRUBU	HASTA SAYISI	%
20-29	3	12
30-39	6	24
40-49	5	20
50-59	6	24
60-69	5	20

GELİŞ YAKINMASI:

Disk hernili hastaların ilk ve önemli yakınması ağrıdır. Lateral servikal lezyonlarda ağrı omuz ve kolda yayılır. Sentral lezyonlarda ise hem yakınmalar hem de klinik bulgular değişir. Dorsal funikulus, pyramidal ve spinothalamik yolların tutulması ile üst ve alt ekstremitelerde kuvvetsizlik, refleks değişiklikleri ve parasteziler oluşabilir.

Baş ağrısı servikal disk hernilerinde en önemli ve tek yakınma olabilir. C₂, C₃ ve C₄ sinir köklerinin aracılığı ile major oksipital sinirin tutulumu oksipital baş ağrısını açıklayabilir. Bazı durumlarda ise alında ve göz arkasında ağrı oluşabilmektedir. Bu tür ağrının oksipital sinir liflerinin trigeminal sinirin frontal parçasına ait liflerle rastlaşması sonucu olduğu sanılmaktadır(51). Ender olarakta

C₄ sinir kökünün sıkışması ile trigeminal traktusun inen parçasının tutulumu söz konusu dlabilir(18).

Semmes ve Murphey (1943) ile Josey (1949) anjina pektoris'e benzer göğüs ve kol ağrısı olan servikal diskli hastalardan bahsetmişlerdir(18). 1960 yılında da vertebra korpusunun ön yüzünde oluşan osteofitlere bağlı disfaji yakınmasıyla başvuran 36 olgu, rapor edilmiştir(24).

Bazı hastalar ise ani başlayan ense sertliğinden yakınmaktadırlar. Cloward skapula iç kenarında oluşan ağrıların servikal diskopatiler için tipik olduğunu mitalemiş ve ağrıya anteryör ve posteryör ligamentlerin gerilmesine bağlamıştır.

Servikal bölgeye cerrahi girişim uygulanan hastaların geliş yakınmaları ve yakınma süreleri Tablo 3 ve 4'de belirtilmiştir.

TABLO 3: GELİŞ YAKINMALARI

YAKINMALAR	HASTA SAYISI	%
AĞRI(Baş, boyun, omuz, kol)	22	88
UYUŞMA, KARINCALANMA, KEÇELEŞME	14	56
KUVVET KAYBI	14	56
BOYUN HAREKETLERİNDE KISITLILIK	6	24
ATROFİ(Erime)	4	16
SOLUNUM GÜÇLÜĞÜ	1	4
İNKONTİNENS	1	4

TABLO 4:YAKINMA SÜRESİ

SÜRELER	HASTA SAYISI	%
1 HAFTADAN KISA	4	16
1 HAFTA-3 AY ARASI	8	32
3 AY-1 YIL ARASI	3	12
1 YIL-5 YIL ARASI	9	36
5 YILDAN FAZLA	1	4

KLİNİK BULGULAR:

Travma sonrası gelişen kord kesisi ve kompresyonu quadropleji, anestezi, arefleksi, solunum güçlüğü, idrar retansiyonu veya inkontinensi gibi ağır nörolojik tablolar çizer. Bunun dışında servikal diskler yerleşim yerine bağlı olarak (orta hat veya lateral disk) radikülopati ya da myelopati şeklinde klinik bulgular gösterir.

Orta hat disklerini spinal cord tümörlerinden, syringomyeliden, multiple sklerozdan ve amyotrofik lateral sklerozdan ayırmak bazen güç olmaktadır.

Seviyelere göre oluşabilecek belirti ve klinik bulgular Tablo 5'de gösterilmiştir.

TABLO 5:SEVİYELERE GÖRE OLUŞABİLECEK BELİRTİ VE BULGULAR(51)

SINIR KÖKÜ	DISK SEVİYESİ	BELİRTİLER	NÖROLOJİK BULGULAR
C ₃	C ₂₋₃	ENSEDE, ÖZELLİKLE MASTOİD ÇIKINTI VE KULAK KEPÇESİNDE AĞRI VE UYUŞMA.	EMG İLE SAPTANABİLECEK BULGULAR DIŞINDA BELİRGİN BİR KUVVET KUSURU VE REFLEKS DEĞİŞİKLİĞİ YOKTUR.
C ₄	C ₃₋₄	ENSEDE, MUSKULUS LEVATOR SKAPULA VE BAZENDE GÖĞÜS ÖN DUVARINA YAYILAN AĞRI VE UYUŞMA.	EMG İLE SAPTANABİLECEK BULGULAR DIŞINDA BELİRGİN BİR KUVVET KUSURU VE REFLEKS DEĞİŞİKLİĞİ YOKTUR.
C ₅	C ₄₋₅	ENSEDE VE AYNI TARAF OMUZ BAŞINDA AĞRI, AXİLLER SİNİRİN DAĞILDIĞI DELDOİD ADALEDE UYUŞMA.	ÖZELLİKLE 90°nin ÜZERİNDE KOL VE OMUZ EKSTENSİYONUNDA KUVVETSİZLİK, DELDOİD ADELEDE ATROFİ, REFLEKS DEĞİŞİKLİĞİ YOK.
C ₆	C ₅₋₆	KOL VE ÖN KOL DIŞ YÜZÜNDE İŞARET VE BAŞ PARMAKTA AĞRI, BİRİNCİ DORSAL İNTEROSSEOUS KAS ÜZERİNDE, EL SIRTINDA VEYA BAŞPARMAK UCUNDA UYUŞMA.	BİCEPS KASINDA KUVVET KAYBI VE BİCEPS REFLEKSİNDE AZALMA.
C ₇	C ₆₋₇	ÖN KOL ORTASINDAN AŞAĞIYA VE ÖZELLİKLE İŞARET VE YÜZÜK PARMAĞI ARASINDA AĞRI.	TRİCEPS KASINDA KUVVET KAYBI VE TRİCEPS REFLEKSİNDE AZALMA.
C ₈	C _{7-Th₁}	ÖN KOL İÇ YÜZÜNDE AŞAĞIYA DOĞRU YÜZÜK VE KÜÇÜK PARMAĞA YAYILAN AĞRI, YÜZÜK PARMAĞIN YARISI İLE KÜÇÜK PARMAKTA UYUŞMA. UYUŞMA BİLEK HİZASINDA ENDER OLARAK ÇIKAR.	TRİCEPS VE ELİN KÜÇÜK KASLARINDA KUVVET KAYBI, REFLEKS DEĞİŞİKLİĞİ YOKTUR.

Servikal bölgeye cerrahi girişim uygulanan olgulardaki klinik bulgular Tablo 6'da gösterilmiştir.

TABLO 6:SERVİKAL PATOLOJİLERDE KLİNİK BULGULAR

KLİNİK BULGULAR	HASTA SAYISI	%
I.MOTOR FONKSİYON KAYBI	16	64
A.UNİLATERAL ÜST EXT.DE MOTOR KAYIP	13	52
B.BİLATERAL ÜST EXT.DE MOTOR KAYIP	2	8
C.QUADROPLEJİ	1	4
II.DUYU KUSURU	14	56
A.UNİLATERAL ÜST EXT.DE SEGMENTER	9	36
B.BİLATERAL ÜST EXT.DE SEGMENTER	4	16
C.SEVİYE VEREN HİPOESTEZİ	1	4
III.REFLEKS DEĞİŞİKLİKLERİ	14	56
A.UNİLATERAL BİCEPS REFLEKSİ AZALMASI	8	32
B.UNİLATERAL TRİCEPS REFLEKSİ AZALMASI	4	16
C.4 EKSTREMİTEDE DE CANLI	2	8
IV.BOYUN HAREKETLERİNDE KISITLILIK VE SPAZM	9	36
V.ATROFİ	4	16
VI.FASCİKULASYON	1	4

TRAVMA:

Servikal travma daha çok genç erişkinlerde ve genellikle erkeklerde olmaktadır. Bunların çoğunluğunu trafik ve endüstriyel kazalar oluşturmaktadır. Fleksiyon, ekstensiyon, rotasyon, kompresyon, kesi ve akselerasyon-deselerasyon gibi çeşitli travmatik mekanizmalar servikal kord lezyonlarında rol oynarlar. Bu olaylar vertebra korpusunu, nöral arki, intervertebral diskleri ve spinal kanal içeriğini direkt olarak

etkileyerek ağır nörolojik tablolara neden olabilirler.

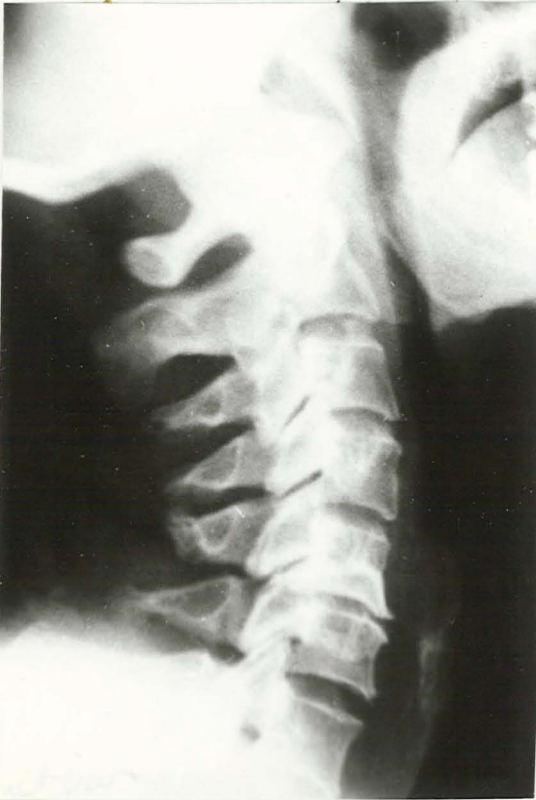Serimizde servikal bölgeye cerrahi girişim uygulanan hastalarda major travma öyküsü 7 olguda saptanabilmıştır(%28).

BAŞVURDUĞUMUZ TANI YÖNTEMLERİ:

I.DİREKT RADYOLOJİK TETKİK:

Servikal patoloji düşünülen hastalarda rutin olarak ön-arka, yan ve her iki oblik grafi mutlak çekilmelidir. Ayrıca kranio-servikal bileşegi ve özellikle odontoid proçesi görmek istiyorsak, ağız açık odontoid grafisi istenmelidir. Travma olgularında alt servikal bölgeyi görebilmek için her iki kolu aşağı doğru çekmek suretiyle C₇ yi görünür hale getirmek olasıdır.

Servikal potoljilerde direkt radyolojik tetkikteki pozitif bulgular şöyle özetlenebilir.(Resim 1)



- 1.Servikal lordozun kaybı
- 2.İntervertebral disk aralığında daralma
- 3.Osteofitik çıkıntılar ve spur oluşumu
- 4.Vertebra cisminde yükseklik kaybı
- 5.Dislokasyon/kompresyon fraktürleri
- 6.Foramenlerde daralma
- 7.Faset kırıkları
- 8.Servikal costa

RESİM 1: Direkt grafide disk aralığında daralma ve osteofitik değişiklikler.

etkileyerek ağır nörolojik tablolara neden olabilirler.

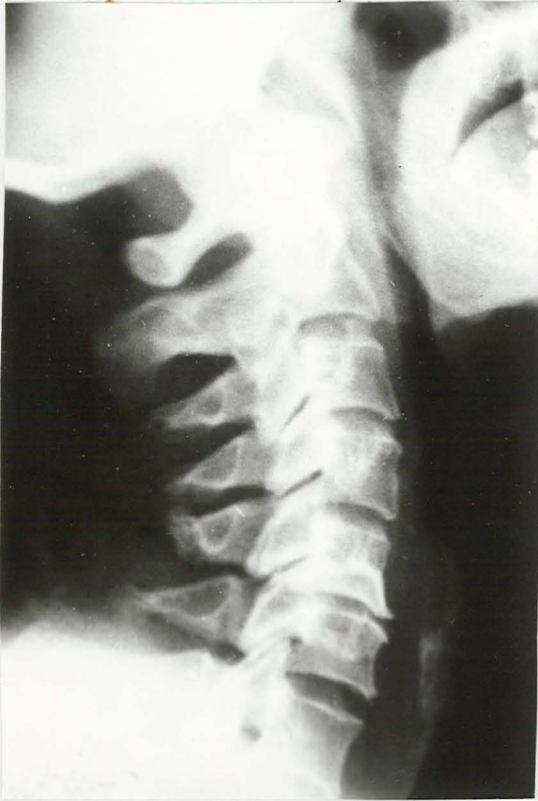Serimizde servikal bölgeye cerrahi girişim uygulanan hastalarda major travma öyküsü 7 olguda saptanabilmiştir(%28).

BAŞVURDUĞUMUZ TANI YÖNTEMLERİ:

I. DİREKT RADYOLOJİK TETKİK:

Servikal patoloji düşünülen hastalarda rutin olarak ön-arka, yan ve her iki oblik grafi mutlak çekilmelidir. Ayrıca kranio-servikal bileşegi ve özellikle odontoid proçesi görmek istiyorsak, ağız açık odontoid grafisi istenmelidir. Travma olgularında alt servikal bölgeyi görebilmek için her iki kolu aşağı doğru çekmek suretiyle C₇ yi görünür hale getirmek olasıdır.

Servikal potoljilerde direkt radyolojik tetkikteki pozitif bulgular şöyle özetlenebilir.(Resim 1)



- 1.Servikal lordozun kaybı
- 2.İntervertebral disk aralığında daralma
- 3.Osteofitik çıkıntılar ve spur oluşumu
- 4.Vertebra cisminde yükseklik kaybı
- 5.Dislokasyon/kompresyon fraktürleri
- 6.Foramenlerde daralma
- 7.Faset kırıkları
- 8.Servikal costa

RESİM 1: Direkt grafide disk aralığında daralma ve osteofitik değişiklikler.

Cerrahi girişim yapılan hastaların direkt grafilerindeki değişiklik Tablo 7'de gösterilmiştir.

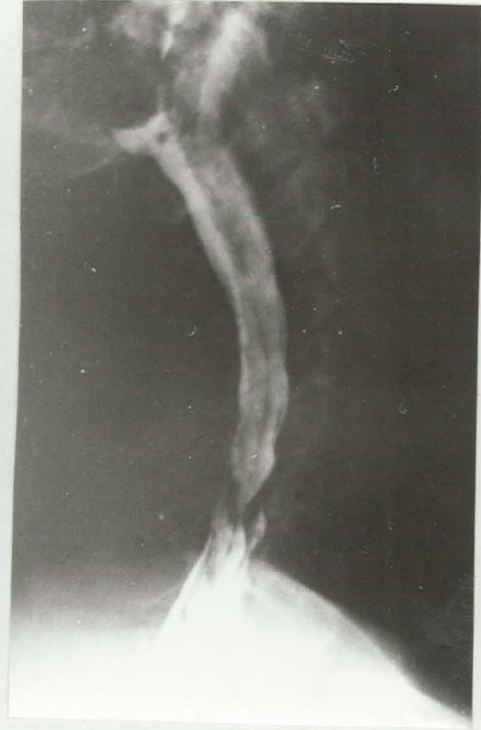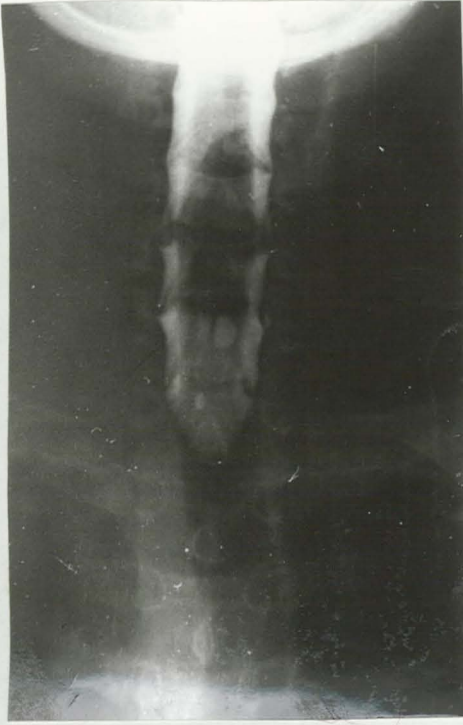TABLO 7: DİREKT GRAFİLERDEKİ DEĞİŞİKLİKLER

DEĞİŞİKLİKLER	HASTA SAYISI	%
OSTEOFİTİK ÇIKINTI VE SPUR OLUŞUMU	6	24
İNTERVERTEBRAL ARALIKTA DARALMA	12	48
SERVİKAL LORDOZ KAYBI	11	44
VERTEBRA KORPUS KIRIĞI	3	12
DİSLOKASYON/KOMPRESYON FRAKTÜRÜ	6	24
FORAMENDE DARALMA	3	12
SERVİKAL COSTA	1	4
NORMAL	2	8

II. MYELOGRAFİ:

Myelografi, hastanın spinal kordunu ve sinir köklerinin kompresyonunu saptamak için lomber ponksiyon yolu ile bir miktar beyin omurliki sıvısı örneği aldıktan sonra 9-15cc. suda eriyen pozitif kontrast madde skopi altında servikal bölgede toplanarak dört yönlü servikal grafi çekilir. Sinir kökü sıkışmaları radyografide kendini dolma defekti şeklinde belli eder. (Resim 2 ve 3). Servikal spondyloza bağlı myelografilerde ise yine dolma defekti ya da blok saptanır. Alt servikalde total bloğu olan olgulara üst sınırı belirlemek amacı ile sisternal ponksiyonla suboccipital myelografi yapılmalıdır.

Tanı değeri %80'nin üzerinde olan myelografinin baş ağrısı, bulantı, kusma, araknoidit, nenenjizm gibi komplikasyonları vardır. Araknoiditi önlemek için myelografi yapılan olgularda kontrast maddeyi geri almak gerekir.



RESİM 2 ve 3: Servikal myelografide dolma defektleri.

Cerrahi girişim uygulanan hastalardaki myelografik bulgular Tablo 8'de gösterilmiştir.

TABLO 8: MYELOGRAFİK BULGULAR

	HASTA SAYISI	%
YAPILMAYANLAR	7	28
DOLMA DEFEKTİ	16	64
BLOK SAPTANANLAR	1	4
NORMAL MYELOGRAFİ	1	4

III.BEYİN OMURİLİK SIVISI(BOS) BULGULARI:

Myelografi için lomber ponksiyon yapıldığında pozitif kontras maddeyi vermeden önce mutlak Queckenstedt testi yapılmalı, basınç ölçülmeli, sonra da tetkik için BOS örneği alınmalıdır. Genellikle basınç normaldir. Protein değeri ise kompresyon olduğu hallerde yüksek, diğer hallerde normal olarak bulunur. Odeku ve Schneider 32 olguluk servikal spondylozis serilerinde 20 olgunun protein değerinin 45mgr.% nin üstünde olduğunu saptamışlardır. (%62,5)(40). Serimizde BOS protein değerleri ölçülen olgularda en düşük protein değeri 22mgr%, en yüksek 92mgr% olarak saptanmıştır(ortalama %62,5mgr%). Protein değerleri Tablo 9'da gösterilmiştir.

TABLO 9: BOS' TA PROTEİN DEĞERLERİ

DEĞERLER	HASTA SAYISI	%
45mgr% altında	5	29.41
46-60mgr%	3	17.64
61-75mgr%	4	23.52
76-100mgr%	5	29.41

TEDAVİ:

A.KONSERVATİF TEDAVİ:

Travmatik dislokasyon fraktürleri dışında ilk kez olan akut atakta konservatif tedavi denenmelidir. Konservatif tedavinin esasını immobilizasyon, traksiyon ve analjezik myorelaksan kombinasyonundan oluşan uygun medikasyon oluşturur. Bundan sonra servikal yakalık ve fizik tedavi uygulanabilir. Birden fazla ağırlı atak geçiren ve ilerleyici nörolojik bulgusu olan hastalara myelografi+ cerrahi endikasyonu doğmuş olur. Serimizde operasyon öncesi fizik tedavi veya medikasyon almış hasta sayısı 13'tür (%52).

B.CERRAHİ TEDAVİ:

Servikal bölgeye cerrahi olarak üç türlü yaklaşılır(53).

- 1.Posteryör yaklaşım
- 2.Anteryör ve anterolateral yaklaşım
- 3.Lateral yaklaşım

Tarihi süreç içinde servikal bölge için uygulanan ilk cerrahi teknik posteryör yaklaşımla olmuştur. Bu yolla total laminektomi, hemilaminatomi, diskektomi veya fasetektomi yapılmıştır.

Anterolateral yaklaşım 1950'lerden sonra popüler olmuştur. Smith ve Robinson bu şekilde diskektomi ve anteryör füzyon yaparak ilk uygulamayı başlatmışlardır. Daha sonra Cloward anteryör yolla diskektomi ve özel dirili yardımı ile bir üst ve bir alt vertebra-da açtığı yuvaya iliak kanatdan aldığı uygun grefti yerleştirerek "internal fiksasyon" yöntemini geliştirmiştir(7). Son zamanlarda ise operasyon mikroskobu kullanarak anteryör füzyonlu ya da füzyonsuz yöntemler bildirilmiştir(23,34,61).

Travma olgularında ise füzyon oluşturmaksızın anteryör yaklaşımla cerrahi girişimde bulunmanın kontrendike olduğu yazılmaktadır(67).

Posteryör ve anteryör yaklaşımların birbirine olan üstünlükleri şöyle özetlenebilir.(51,53)

Posteryör yolla yaklaşımın yararları:

- 1.Birden fazla osteofitik çıkıntıyla birlikte myelopatiyle seyreden dejeneratif servikal disk olgularında, dar kanal sendromunda spinal kordu tam anlamı ile dekomprese edebilmek, durayı açabilmek ve dentate ligamentleri kesebilme olanağı tanınması.
- 2.Travmatik lezyonlarda spinal kord ödemi dekomprese edebilmek için duraplasti gereken olgularda,

3.C₂₋₃ üstünde ve C_{7-T₁} hizasında anteryör yolla yaklaşımın zor olduğu durumlarda daha rahat hareket etme olanağı tanınması.

Anteryör yolla yaklaşımın yararları:

- 1.Posteryör yola göre daha kısa ve basit bir operasyon olması,
- 2.Anestezi süresini kısaltması, erken mobilizasyonu sağlaması,
- 3.Orta hat yumuşak diskinde daha kısa zamanda daha kesin sonuç alınması,

4.Travma veya dejeneratif olaylara bağlı servikal instabilitenin anteryör füzyonla düzeltilmesi.

Serimizi oluşturan olgulardan myelografide total blok saptanan servikal spondylozisli bir hastaya, posteryör yolla oturur pozisyonda C₃ ve C₄'e total laminektomi ve dentate ligament kesilmesi yapılmıştır(%4). Kalan 24 olguya anteryör yolla yaklaşılmıştır(%96).

TABLO 10:SERVİKAL BÖLGEYE UYGULANAN CERRAHİ YÖNTEMLER

CERRAHİ YÖNTEMLER	HASTA SAYISI	%
ANTERYÖR YAKLAŞIM,DİSKEKTOMİ+CLOWARD'IN İNT.FİKSASYONU	15	60
ANTERYÖR YAKLAŞIM,DİSKEKTOMİ+SPUR TEMİZLENMESİ	2	8
CRUTCH FIELD TRAKSİYONU,ANTERYÖR YAKLAŞIM,VERTEBREKTOMİ +DİSKEKTOMİ+ANTERYÖR FÜZYON	3	12
CRUTCH FIELD TRAKSİYONU,ANTERYÖR YAKLAŞIM,DİSKEKTOMİ+ İTERNAL FİKSASYON	2	8
ANTERYÖR YAKLAŞIM,VERTEBREKTOMİ+ANTERYÖR FÜZYON	2	8
POSTERYÖR YAKLAŞIM,LAMİNEKTOMİ+LİG.DENTATUM KESİLMESİ	1	4

LOKALİZASYON:

Literatüre göz atıldığında tüm yazarların daha çok tek aralıkta çalıştıkları ve bunlar içinde C₅₋₆ ve C₆₋₇ aralıklarına daha çok cerrahi girişim uygulandığını görüyoruz(2,7,23,34,66).

Bizim serimizde de en çok C₅₋₆ aralığına cerrahi girişim yapılmış, daha sonraki sırayı ise C₆₋₇ aralığı almıştır. Disk boşaltılan veya vertebrektomi yapılan seviyeler Tablo II'de gösterilmiştir.


TABLO II:CERRAHİ GİRİŞİMDE BULUNULAN ARALIKLAR

ARALIKLAR	HASTA SAYISI	%
TEK ARALIK	15	60
1.C ₃₋₄	1	4
2.C ₄₋₅	3	12
3.C ₅₋₆	7	28
4.C ₆₋₇	4	16
İKİ ARALIK	9	36
1.C ₃₋₄ +C ₅₋₆	1	4
2.C ₃₋₄ +C ₆₋₇	1	4
3.C ₄₋₅ +C ₅₋₆	1	4
4.C ₄₋₅ +C ₆₋₇	1	4
5.C ₅₋₆ +C ₆₋₇	5	20
ÜÇ ARALIK	1	4
1.C ₃₋₄ +C ₄₋₅ +C ₅₋₆	1	4

KOMPLİKASYONLAR:

Servikal diskektomi ve füzyon ameliyatlarından sonra görülebilecek komplikasyonlar şöyle özetlenebilir:

1.Greft ile ilgili komplikasyonlar: Kemik grefti ile vertebra cismi arasında kemik birleşmenin radyolojik olarak mevcut olmaması şeklinde tanımlanan pseudoartroz, greftin yer değiştirmesi(Resim 4), greft enfeksiyonu.



RESİM 4:Postoperatif greft ve yer değiştirme

2.Ameliyat sahası ile ilgili komplikasyonlar:Enfeksiyon, disfaji, hematoma, pnömotoraks, disfoni, vertebral arter perforasyonu.

3.Greftin alındığı saha ile ilgili komplikasyonlar(Donör saha): Hematom, abse, ağrı.

4.Nörolojik komplikasyonlar:Radiculopati, myelopati, Horner sendromu.

Cloward yaklaşık bütün olgularda geçici disfaji ve boyun ağrısı olduğunu bildirmektedir. Ses kısıklığına da %10 olarak saptamıştır. Sadece bir olgusunda derin yara enfeksiyonu, bir olguda pnömotoraks ve yine bir olguda nörolojik bozulma saptanmıştır(8,9).

Robinson komplikasyon oranını %18 olarak bildirmiştir. Bunlar içinde 4 geçici ses kısıklığı, 2 geçici disfaji, 2 geçici Horner sendromu, 1 vertebral arter perforasyonu ve 1 pharynx perforasyonu mevcuttur(49).

Connolly %21, Cloward %2, Stuck %5 oranında pseudoartroz saptamıştır. Smith-Robinson tipi füzyonda pseudoartroz oranı artmakta, %12-26'ya yükselmektedir(12). Green'in komplikasyonlarının en büyük kısmını geçici ses kısıklığı oluşturmuştur. Bir hastasında greftte yer değiştirme, 3 hastada ameliyat sahasında hematoma oluşmuştur(21).

Wilson, operasyon mikroskobu kullanarak sadece diskektomi yaptığı 71 olguda hiç enfeksiyon bulamamış, 9 hasta şiddetli ense ağrısı, bir yara hematoma, iki olguda ses kısıklığı ve disfaji saptamıştır(66).

Aronson, Smith-Robinson tekniği ile yaptığı 44 anteryör füzyon serisinde bir olguda greftte yer değiştirme, 2 olguda pseudoartroz, 1 olguda abse, 1 olguda disfaji oluştuğunu bildirmiştir(2).

Hankinson 51 olguluk serisinde, 5 boyun ve interscapular ağrı, 3 disfaji, 2 geçici Horner sendromu, 1 rekurrent laryngeal sinir felci, 1 yara hematoma, 1 olguda disk aralığı enfeksiyonu saptamıştır(23).

Bizim serimizde hiç yara enfeksiyonu saptanmamış, bir olguda greftte yer değiştirme, bir olguda geçici ses kısıklığı, bir olguda disfaji, bir olguda da vertebral arter perforasyonu görülmüştür.

Serimizdeki komplikasyonlar Tablo 12'de gösterilmiştir.

TABLO 12:SERİMİZDEKİ KOMPLİKASYONLAR

KOMPLİKASYONLAR	HASTA SAYISI	%
GREFTTE YER DEĞİŞTİRME	1	4
GEÇİCİ RECURRENT LARYNGEAL SİNİR PAREZİSİ	1	4
VERTEBRAL ARTER PERFORASYONU	1	4
DİSFAJİ	1	4
EXITUS*	2	8

*

Exitus olan hastalardan biri C₅₋₆ dislokasyon fraktürlü bir hasta olup, postoperatif 4.gününde solunum sıkıntısı içindeyken sahiplerinin isteği üzerine taburcu edilmiş ve exitus olarak kabul edilmiştir. Diğer hasta ise postoperatif 4.günde şifa ile taburcu edilmiş ve 30 gün sonra Amyotrofik lateral skleroz tanısı ile tekrar yatırılmış ve exitus olmuştur.

TAKİP VE DEĞERLENDİRME:

Kliniğimizde majör travma öyküsü olmayan anteryör yaklaşımla basit diskektomi+internal fiksasyon veya anteryör füzyon yapılan 16 olgu en erken 3 gün, en geç 12 günde taburcu olmuşlardır(Ortalama 7 gün). Travma etyolojili 7 dislokasyon+kompresyon fraktürlü olgulardan en erken taburcu olan 8.gün, en geç taburcu olan ise 35 gün hastanede yatmışlardır(Ortalama 20 gün). Myelopatili bir olguya posteryör yolla yaklaşılmış ve ameliyattan 9 gün sonra taburcu edilmiştir. Anteryör yolla yaklaşılan C₅ hizasından tuberküloz absesi boşaltılıp vertebrektomi+anteryör füzyon yapılan bir hasta ise 30 gün yatmış ve şifa ile taburcu olmuştur. Tüm olgularımızın hastanede yatış süresi ortalama 12 gündür. Taburcu olduktan sonra hastalar hiç bir yakınmaları olmasa bile 1,5 ay sürelerle iki kez kontrollerle çağırılmışlar ve son kontrol muayenelerindeki yakınmaları ve klinik durumları Tablo 13'de gösterilmiştir.

TABLO 13:SON MUAYENE BULGULARINA GÖRE DEĞERLENDİRME

BULGULAR	HASTA SAYISI	%
AĞRI AYNI, DEFİSİT AYNI	1	4
AĞRIDA AZALMA, DEFİSİT AYNI	5	20
AĞRIDA AZALMA, DEFİSİTDE AZALMA	2	8
AĞRI YOK, DEFİSİT AYNI	1	4
AĞRI YOK, DEFİSİT AZALMIŞ	1	4
AĞRI YOK, DEFİSİT YOK	13	52
EXITUS	2	8

TARTIŞMA:

İster yumuşak disk protrüzyonu, ister spondyloitik değişiklikler sonucu oluşan radikulopati veya myelopati olguları, isterse travma sonucu oluşan dislokasyon ve kompresyon fraktürleri olsun, servikal bölgeye cerrahi girişim gerektiren olgular günlük yaşamda sıklıkla karşımıza çıkmaktadır. Bu tür olgulara cerrahi olarak günümüzde anteryör yolla yaklaşmak tüm yazarların ortak kanısıdır(2,7,12,21,23, 34,37,47,48,49,61,66).

Serimizde major travma öyküsü olan hastalara yapılan cerrahi girişimlerle diğer hastalara yapılan cerrahi girişimleri birbirinden ayrı düşünmek gerekir. Toplam 25 olgudan 7'sinde (%28) major travma öyküsü vardır. Bu 7 olgunun 5'ine (%71) preoperatif dönemde Crutchfield traksiyonu uygulanmıştır.

Servikal disk hernilerinde myelografi yapılması genellikle ortak kanıdır(12,18,61,66). Sadece Green(21) uzun traktuslara ait bulguları olan hastalara myelografi yapmayı yeğ tutmuştur. Cloward(10) ile Simmons ve Bhalla(59) ise servikal disteografi ile tanıya gitmişlerdir. Serimizde myelografi %72 oranında hastaya yapılmış, myelografi yapılma-

dan ameliyata alınan 7 olgudan (%28) 6'sını sözü edilen travma grubu oluşturmuştur.

Olgularımızda görülen 2 mortalitenin biri başka bir dejeneratif hastalıktan, diğeri ise travma geçiren hastalardandır. Travma grubunda mortalite %14.28, basit disk olgularında %0'dır.

Anteryör yaklaşım+füzyon uygulayan cerrahlardan Connolly %65, Cloward %97.5, Robinson %73, Stuck %94, Herzberger %100, Dereymacker %65,(12) Green(21) %97 iyi sonuç almışlardır. Herzberger'in serisinde operasyon indikasyonu olarak direkt radyografide görülen kemik instabilitesinin varlığı yeterli görülmüştür.

Aronson(2) 44 olguluk Smith-Robinson tipi anteryör füzyon yaptığı serisinde %65 olgunun tam, %35 olgunun ise tama yakın bir iyileşme gösterdiğini saptamıştır.

1960 yılında Hirsch ile başlayan füzyon oluşturmaksızın anteryör diskektomi ameliyatlara son yıllarda cerrahi mikroskobun sağladığı kolaylıklarda eklenince füzyonlu ya da füzyonsuz anteryör yaklaşımla yapılmış diskektomilere ilişkin yoğun yayın yapılmıştır. Wilson(66), greft koymadan anteryör diskektomi yaptığı 71 olguluk serisinde cerrahiden 6 ay sonra %96 oranında hastanın yakınmasız olarak eski günlük aktivitelerini kazandığını bildirmektedir.

Hankinson(23) ise füzyon oluşturmaksızın anteryör diskektomi yapmanın çeşitli avantajları olduğunu ileri sürmekte, greftin yer değiştirmesi veya absorpsiyonu gibi füzyona ilişkin komplikasyonlarla, greft alınan bölgedeki (Donör saha) ağrının, meralgia parestetika, hematoma, enfeksiyon gibi komplikasyonların doğal olarak ortadan kalkacağını savunmaktadır. Yine Epstein'in bildirdiğinin tersine operasyon mikroskobu altında posteryör ve anteryör osteofitleri temizleyerek spinal kordu anteryör yolla dekomprese etmenin olası olduğunu bildirmektedir. Hankinson'a göre bu tür ameliyatlara multipl seviyelere yapılan cerrahi

girişimler içinde uygundur. Dört aralıkta çalışmasına karşın instabilite ile ilgili bir sorun doğmamasını çok az miktarda kemik yapıya dokunmasına ve vertebraalar arasında çapıtli seviyelerdeki spondylozise bağlamaktadır. Serisinde başarı oranı %94'dür.

Martins(34) 25 tane Cloward tipi anteryör füzyon, 26 tane füzyonsuz anteryör diskektomi yaparak sonuçları karşılaştırma olanağı bulduğu 51 olguluk serisinde ameliyat sonuçları açısından herhangi bir farklılık bulamamış ve her iki ameliyat türünde eşit etkinlikte ameliyatlara olarak nitelemiştir. Ancak yumuşak disk herniasyonlarında anteryör servikal diskektomi, spondyloitik çıkıntılarının oluşturduğu sinir kökü irritasyonlarında Cloward tipi anteryör füzyon ameliyatının yeğ tutulmasının uygun olacağını belirtmiştir.

Tel(61) ise, füzyonsuz yapılan anteryör diskektomilerde daha sonra servikal kolanda öne doğru açılanma, boşaltılan disk aralığının bir üstündeki vertebrada çökme görülebileceğini ve bundan kaçınmak için Cloward'ın internal fiksasyon yönteminin en uygun ameliyat türü olduğunu savunmaktadır.

Kliniğimizde servikal disk hernileri için en çok uygulanan yöntem anteryör yaklaşım ve Cloward'ın internal fiksasyonudur.(Resim 5 ve 6). Ancak %8 oranında hastaya füzyon yapılmamış, diskektomi ile yetinilmiştir. Myelopati gösteren bir olguya da (%4) posteryör yolla yaklaşılmıştır. Travma grubuna mutlak anteryör füzyon yapılmış ve preoperatif dönemde %71 oranında Crutchfield traksiyonu uygulanmıştır.

Greftsiz diskektominin basitliği, komplikasyonlarının azlığı nedeniyle birçok merkezde en çok kullanılan yöntemdir. Her ne kadar son zamanlarda bu yöntemin lehinde yayınlar çoğunlukta ise de postoperatif dönemde füzyonsuz diskektomilerde öne doğru açılanma olasılığı da bilinen bir gerçektir(54,61).

Anteryör füzyon ameliyatlarında sözü geçen "donör saha" komplikasyonlarına biz hiç rastlamadık. Greftle ilgili iki komplikasyonumuz oldu.



RESİM 5 ve 6: Cloward'ın internal fiksasyonu

Bunlardan biri disfaji, diğeri greftde yer değıştirme idi ve ikinci bir operasyonla greft yerine kondu.(Resim 4)

Serimizde hem yakınma hem de nörolojik defisit açısından %52 oranında tam şifa sağlanmıştı. Ağrıda veya nörolojik defisitde azalması olan %12'lik olguyu da eklersek toplam %64 oranında hasta eski olağan günlük aktivitesine kavuşmuştur.

Green'in(21) serisinde preoperatif abnormal nörolojik bulgusu olan hasta oranı %73 iken, postoperatif dönemde bu oran %24'e düşmüştür. Bizim serimizde başvurma anında var olan %88 oranındaki ağrı yakınması postoperatif dönemde %4'e, %92 olan nörolojik fonksiyon kayıpları %28'e düşmüştür. Serimizde ağır nörolojik defisitli servikal dislokasyon ve kompresyon fraktürlerinin de yer alması gözönüne alınırsa seçtiğimiz cerrahi yöntemlerin etkinlik açısından yerinde ve sonuçlarının da yüzgüldürücü olduğunu söyleyebiliriz.

TORAKAL BÖLGEYE UYGULANAN CERRAHİ GİRİŞİMLER:

TARİHÇE:

Vertebra tüberkülozuna ilişkin bulgular eski Mısır mumyalarının incelenmesi sonucu M.Ö.3000 yılına kadar uzanır. M.Ö.450 yılında ilk kez Hippocrates hastalığı tanımlamış ve şimdide geçerliğini koruyan, diafragma altı tüberkülozlarının diafragma üstündekiler oranla prognozunun daha iyi olduğunu bildirmiştir. 1779 yılında Percivall Pott sonradan "Pott hastalığı" olarak anılacak vertebra tüberkülozunun tam tanımlamasını yapmış ve yayınlayarak hastalığı tanıtmıştır(51).

Öte yandan 1911 yılında Middleton ve Teacher ağır bir yük kaldırma sonrası paraplejik olan ve 16 gün sonra ölen genç bir erkek hastanın otopsisinde Th₁₂-L₁'e ait disk protrüzyonu göstermişlerdir(51). Mayo klinikte ilk kez 1922 yılında Adson tarafından Th₆₋₇ seviyesinden 60 yaşında bir kadın hastaya diskektomi yapılmıştır(31). 1934 yılında ise Mixter ve Barr üçünün postoperatif dönemde paraplejik olduğu thorasik disk protrüzyonlu 4 olgu yayınlamışlardır(35). 1960 yılında Hulme thorasik disk protrüzyonlarında ilk kez lateral yaklaşım denemiş ve parapleji oluşturmaksızın 6 olguya diskektomi yapmıştır(27).

YAŞ VE CİNSİYET:

Torakal disk herniasyonu bütün disk ameliyatları arasında %0.15 ile %1.7 oranında yer tutar. Bu herniasyonlar genellikle orta yaşlarda oluşmakta ama literatürde çocuklarda da görüldüğü bildirilmektedir(67).

Pott hastalığının ise erkeklerde biraz daha fazla olduğu yazılmakta, genç yaşlarda daha çok görülmektedir. 30 yıl önce Hong Kong'da spinal tüberkülozlu hastaların %70'inin 10 yaşın altında olduğu görülmüştür(51). Serimizde 5'i erkek, 4'ü kadın olan spinal tüberkülozlu hastalarımızın en küçüğü 3, en büyüğü 40 yaşındadır(Ortalama 25,66). Metastatik veya primer tümör nedeniyle ameliyat edilen hastaların ortalama yaşı 53,20, travma nedeniyle ameliyat edilenlerin ise 43'tür.

Serimizi oluşturan tüm hastaların ise en küçüğü 3, en büyüğü 74 yaşındadır(ortalama 37,71). Bunlardan 13'ü erkek, 8'i kadındır.

Serimizde cinsiyet ve yaşa göre dağılımlar Tablo 15 ve 16'da gösterilmiştir.

TABLO 15:CİNSİYETE GÖRE DAĞILIM

CİNSİYET	HASTA SAYISI	%
ERKEK	13	62
KADIN	8	38

TABLO 16:YAŞA GÖRE DAĞILIM

YAŞ GRUBU	HASTA SAYISI	%
0- 9	1	4.76
10-19	2	9.52
20-29	5	23.80
30-39	4	19.04
40-49	2	9.52
50-59	3	14.28
60 ve yukarısı	4	19.04

GELİŞ YAKINMASI:

Ağrı, uyuşma ve keçeleşme gibi duyu kusurları alt ekstermitelerde kuvvet kaybı, idrar ve gaita inkontinensi veya retansiyonu başlıca geliş yakınmalarını oluşturmaktadır. Bazı hastalar ise kifoskolyoz nedeniyle başvurmaktadır. Torakal disk cerrahisi ile ilgili geniş bir serisi olan Love ve Schorn(31) ağrı yakınmasını %60, duyu kusurunu %18, kuvvet kusurunu da %16 oranında saptamışlardır. Ağrı anulus fibrozus'un arka parçası ile posteryör longitudinal ligamentin gerilmesine bağlı

oluşmaktadır. Torakal bölgede lomber ve servikal bölgelerin tersine sinir köklerinin intraspinal parçaları hayli kısadır ve disklerle ancak bir kaç mm.lik mesafede karşılaşabilmektedirler. Bu anatomik özellik torakal bölgedeki intervertebral disklerin orta hat herniasyonlarında radiküler ağrının yokluğunu açıklamaktadır. Bu nedenle torakal lezyonlarda ağrı hemen başlamamakta, fibroliamentöz sistemin gerilmesi ile yavaş yavaş oluşmaktadır. Andrae 362 kadavra üzerinde yaptığı çalışmada semptomsuz olarak seyreden %15.2 oranında torakal disk hernisi bulmuştur(3). Ayrıca lateral protrüzyonların oluşturduğu radiküler ağrıların viseral ağrı ile karıştığı bu nedenle Epstein'in serisinde 3 hastanın yanlışlıkla laparotomiye gittiği bildirilmektedir(19).

Torakal lezyonlarda geliş yakınmaları ve yakınma süreleri Tablo 17 ve 18'de gösterilmiştir.

TABLO 17: GELİŞ YAKINMALARI

YAKINMALAR	HASTA SAYISI	%
AĞRI	14	66.66
KUVVET KAYBI	14	66.66
İNKONTİNENS VE RETANSİYON	5	23.80
KİFOSKOLYOZ	3	14.28
YUTMA GÜÇLÜĞÜ	1	4.76
DEKUBİTÜS ÜLSERİ	1	4.76

TABLO 18:YAKINMA SÜRELERİ

SÜRELER	HASTA SAYISI	%
1 HAFTADAN KISA	2	9.52
1 HAFTA-3 AY ARASI	10	47.61
3 AY-1 YIL ARASI	5	23.80
1 YILDAN FAZLA	4	19.04

KLİNİK BULGULAR:

Tüm spinal kordun 1/3'ünden fazlasını oluşturan torakal bölgenin lezyonlarında klinik tablo çeşitli değişkenlikler gösterebilir. Literatürde Horner sendromuna neden olan T₁₋₂ diski rapor edilmiştir (22).

Alt ekstremitelerde oluşan motor kayıplarında en sık rastlanan lateral kortikospinal traktus lezyonlarıdır. Spastik paraparezi veya parapleji olgularımızın çoğunluğunda mevcuttur. Brown-Sequard sendromu gösteren bir olgumuz olmuştur.

Duyu kayıpları genellikle bilateral ve seviye veren hipoestezi şeklindedir.

Derin tendon refleksleri (DTR) değişiklikleri hastalarımızın yaklaşık yarısında saptanmış, çoğunlukla da alt ekstremitelerde hiperaktif olarak bulunmuştur. Ayrıca, patolojik refleksler görülebilmekte, yüzeysel refleksler kaybolmaktadır.

Serimizde klinik bulgular Tablo 19'da gösterilmiştir.

TABLO 19:KLİNİK BULGULAR

BULGULAR	HASTA SAYISI	%
I.KUVVET KAYBI	14	66.66
A.TEK TARAFLI	2	9.52
B.PARAPAREZİ	7	33.33
C.PARAPLEJİ	5	23.80
II.HİS KUSURU	11	52.38
III.DTR DEĞİŞİKLİKLERİ	10	47.61
IV.PATOLOJİK REFLEKS	4	19.04

ETYOLOJİ:

Serimizde torakal bölge lezyonuna neden olan etyolojik ajanlar Tablo 20'de gösterilmiştir.

TABLO 20:ETYOLOJİYE GÖRE DAĞILIM

ETYOLOJİ	HASTA SAYISI	%
A.POTT HASTALIĞI	9	40.90
B.TÜMÖR	5	27.27
I.MALİGN	4	19.04
II.BENİGN	1	4.76
C.TRAVMA	4	19.04
D.DİSK	1	4.76
E.ARAKNOİD KİST	1	4.76
F.SPİNAL AVM	1	4.76

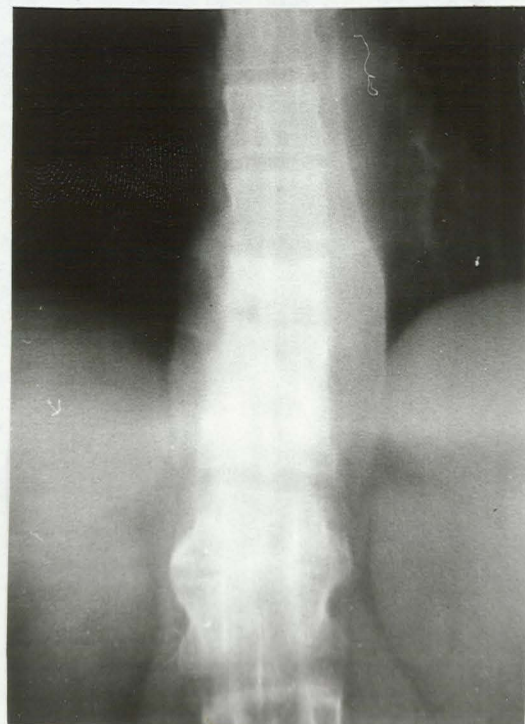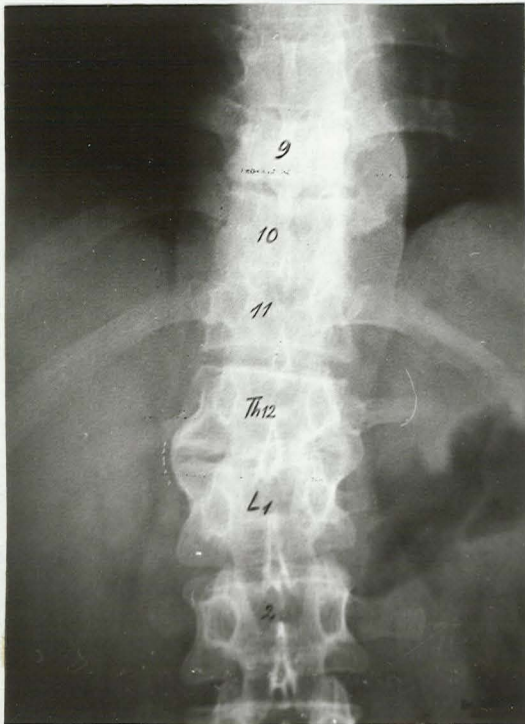
TANI YÖNTEMLERİ:

1. DİREKT RADYOLOJİK TETKİK:

Dejeneratif olaylarda disk aralığında daralma, osteofitik çıkıntılarının oluşumu veya disk materyelinin kalsifikasyonu görülebilir. Normal populasyonda %4 olan disk kalsifikasyonu torakal disk herniasyonlu olgularda %20 ile %70 arasında değişir. Travma olgularında dislokasyon ve kompresyon fraktürleri görülür. Malign olaylarda non spesifik olarak vertebra densitesinde azalma, kompresyon veya korpusta erime saptanabilir. Vertebra tüberkülozunda direkt grafideki değişiklikler iki ana bölümde toplanabilir.

1.Yumuşak Doku Gölgesi: Paravertebral abseyi gösteren bu gölge akciğerlerle iyi kontras yapmasından dolayı en iyi torakal bölgede görülür.

2.Kemik Değişiklikleri:Vertebra korpusları önce osteopototik hal alır, daha sonra erezyona uğrar ve kompresyon oluşur. Tomografi hem vertebra koprusundaki erken değişiklikleri hem de paravertebral absesi saptamak açısından yararlı olabilir(Resim 7 ve 8).



RESİM 7 ve 8:Pott hastalığında vertebra değişiklikleri ve Tomografide Pott absesi.

Serimizdeki direkt grafi bulguları Tablo 21'de gösterilmiştir.

TABLO 21: DİREKT GRAFİ BULGULARI

BULGULAR	HASTA SAYISI	%
KOMPRESYON	11	52.38
SOĞUK ABSE	6	28.57
FÜZYON	3	14.28
DİSK ARALIĞINDA DARALMA	2	9.52
KİFOSKOLYOZ	2	9.52
İNTRASPİNAL KURŞUN	1	4.76
NORMAL	3	14.28

2. MYELOGRAFİ:

Direkt grafilere normal olan olgularda çok daha fazla değer taşır. Bunun dışında direkt grafiyle lezyonun yeri saptanan hastalarda pasajın olup olmadığı, varsa hangi taraftan olduğunu saptamaya yarar. İntraspinal tümör olgularında myelografi sonrası nörolojik bozulma hızlanmaktadır. Bu tür olaylarda ameliyat hazırlığı yapıldıktan sonra myelografi endikasyonu konması uygun olur. Myelografi öncesi Quectenstedt testinin yapılması blok hakkında değerli fikirler verir. Blok saptanan olgularda sisternal ponksiyonla suboksipital myelografi yapılmalı ve lezyonun üst sınırı belirlenmelidir. Serimizde 9 hastaya myelografi yapılmış ve bulgular Tablo 22'de özetlenmiştir (Resim 9 ve 10).

TABLO 22:MYELOGRAFİ BULGULARI

	HASTA SAYISI	%
A.YAPILMAYANLAR	12	57.14
B.YAPILANLAR	9	42.86
1.TOTAL BLOK	8	38.09
2.SUBTOTAL BLOK	1	4.76

CERRAHİ TEDAVİ:

Torakal disk herniasyonlarında, torakal bölgenin minimal bir subaraknoid aralık ve maksimal kord volümü ile karakterize olduğundan en eski ve klasik yöntem olan laminektominin nörolojik defisiti arttırdığı bilinen bir gerçektir. Bu tür olgularda dura, indradural kitle kuşkusunu ekarte etmek ve orta hat disklerini daha kolay çıkarmak amacıyla açılmakta, kord rotasyonunu daha az riskle yapabilmek için dentate ligamentler kesilmektedirler. Mueller bu şekilde 4 hasta ameliyat etmiş, üçü postoperatif dönemde paraplejik olmuştur(36).

Perot ve Munro 91 hastaya posteryör laminektomi ile diskektomi yapmışlar, özellikle sentral diski olan 40 olguda kötü sonuçlar almışlardır. Bu 40 hastadan 16sında parapleji gelişmiştir(44). Torakal disk hernilerinde laminektomiye ilişkin başarısız sonuçların artmasıyla birlikte değişik yaklaşım yöntemleri düşünülür hale gelmiştir. 1960'da Hulme kostatransversektomi ile lateral yaklaşımı 4 hastada denemiş ve sonuçları yüzgüldürücü olmuştur. 1969'da ise Perot ve Munro torakotomi ile ve transplöral yaklaşımla torakal disklere ulaşmışlardır(44). Aynı yıl Ransohoff ve arkadaşları 3 hastaya benzer yöntemle yaklaşmışlar ve iyi sonuç elde etmişlerdir(50).

Torakal fraktür ve dislokasyonlarda da posteryör elemanların kaldırılması vertebral kolonda instabiliteye yol açacağı ve hastanın nörolojik ve ortopedik durumunda bozulmaya neden olacağı bildirilmekte, seçenek olarakta transtorasik yaklaşımla vertebrektomi+diskektomi+kosta füzyonu önerilmektedir. Diğer yöntem anteryör yaklaşımla komprese olmuş vertebral korpusu çıkarmak ve posteryör fiksasyon ve füzyon oluşturmaktır. Harrington çubukları ile stabilizasyonun sağlanması ise bir diğer yöntem olarak göze çarpmaktadır.

Transtorasik yaklaşımda en büyük sorun büyük radiküler arteri (Adamkrewicz arteri) zedelemektir. Adamkrewicz arteri aşağı torakal segmentlerden genellikle T₈-L₂ arasından ve olguların %60'ından fazlasında soldan tek taraflı olarak çıkar(17). Literatürde üst seviye T₅, alt seviye L₅ olarak bildirilmiş olgular vardır(31). Bu nedenle birçok yazar ameliyat öncesi spinal anjiyografi ile arteri göstermenin, bu yapılanıyorsa torakotominin sağdan yapılmasının gerekliliğine inanmaktadır. Sağdan yaklaşımın yeğ tutulmasının diğer bir nedenide aortadan uzaklaşmaktır. Perot(44) kardiofrenik açığı aşağısındaki lezyonlarda, v.cava ile aortanın vertebral kolona çok yaklaştıklarından ve aortayı mobilize etmenin daha kolay olacağından sol taraftan yaklaşım önermektedir. Hodgson(25) ise vertebra tüberkülozlu olgularda sol taraftan yaklaşımın avantajları olduğunu söylemekte, aort pulsasyonunun görülmesi ile abse sınırının kesin olarak saptanabileceğini bildirmektedir.

Serimizde transtorakal lateral yaklaşımla ameliyat edilen 11 hastanın 6'sı sol, 5'i sağ torakotomi ile açılmış, tercih nedeni olarakta lezyonun yeri ve Pott absesinin durumu rol oynamıştır. Kalan 10 hastanın 9'una laminektomi uygulanmış, biri de lezyonun T₁'de olması nedeniyle anteryör servikal yaklaşımla ameliyat edilmiştir.

Uyguladığımız cerrahi yöntemler Tablo 23'de gösterilmiştir.

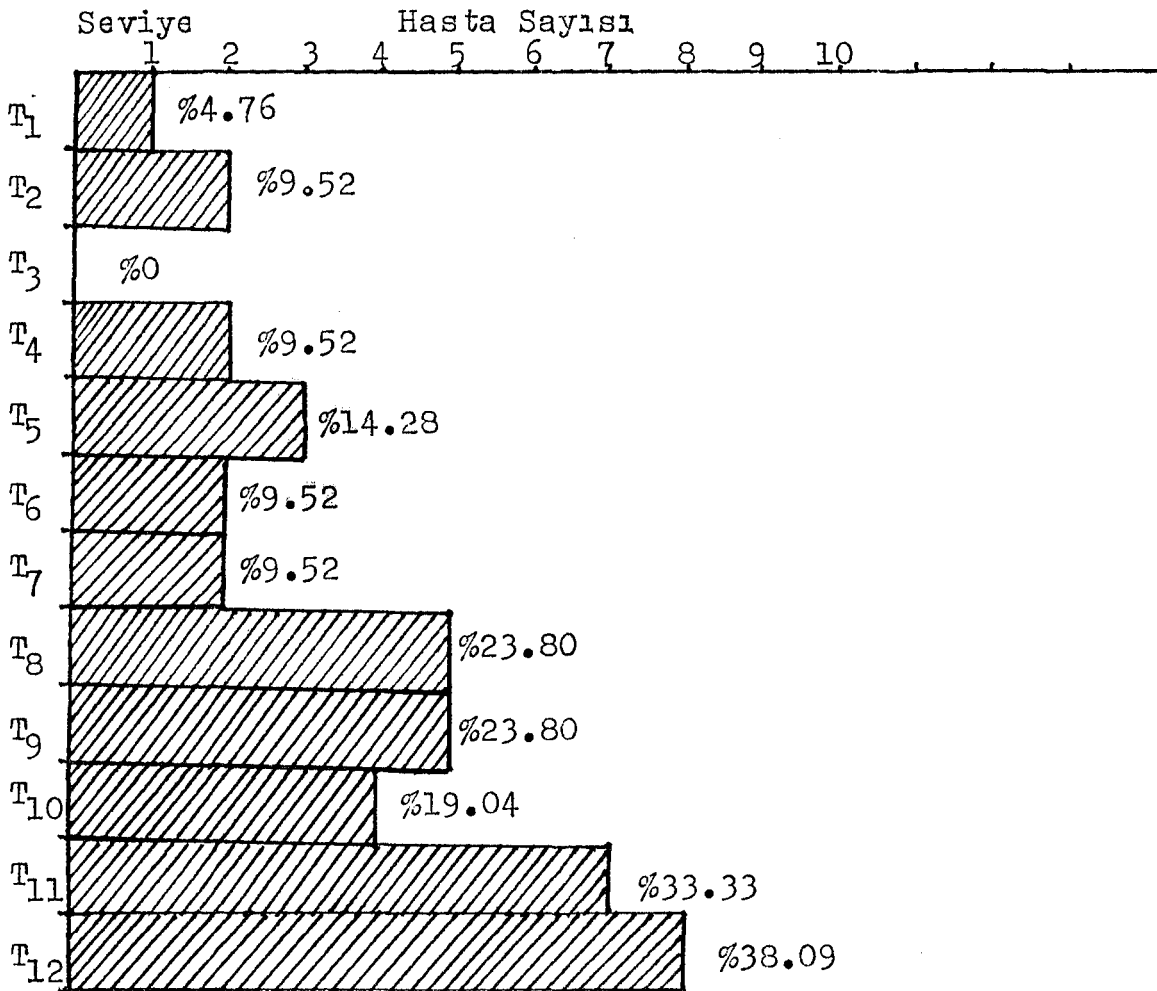
TABLO 23:UYGULANAN CERRAHİ YÖNTEMLER

CERRAHİ YÖNTEMLER	HASTA SAYISI	%
TRANS TORASİK YAKLAŞIM+ANTERYÖR FÜZYON	11	52.38
POSTERYÖR LAMİNEKTOMİ	9	42.85
SERVİKAL YAKLAŞIM+ANTERYÖR FÜZYON	1	4.76

LOKALİZASYON:

Vertebral kolonun torakal seviyesine cerrahi girişim uygulayan tüm yazarların ortak kanısı alt torakal seviyelerde lezyonun daha çok görüldüğü şeklindedir. Bizim serimizde de müdahale edilen vertebra ve intervertebral disk aralıkları daha çok alt torakal bölgede yer almaktadır.

Cerrahi girişim uygulanan vertebra larla hasta sayısının ilişkisini gösteren grafik ve müdahale edilen vertebra sayısına ilişkin tablo aşağıdadır.



GRAFİK 1:Müdahale edilen vertebra lar ile hasta sayısının ilişkisi

TABLO 24:MÜDAHALE EDİLEN VERTEBRA SAYISI

VERTEBRA SAYISI	HASTA SAYISI	%
TEK VERTEBRA	7	33.33
İKİ VERTEBRA	8	38.09
ÜÇ VERTEBRA	6	28.57

TAKİP VE DEĞERLENDİRME:

Hastalarımız arasında en kısa 8, en fazla yatan 60 gün hastanede kalmıştır(ortalama 18 gün). Lateral yaklaşımla torakotomi yapılan hastalar pelvi-pedal alçıyla taburcu olmuşlar ve 1,5 ay sonra direkt grafi çekilmek üzere kontrole çağırılmışlardır. Füzyonun durumuna bakarak ya mobilize edilmişler, ya da 1,5 ay sonra tekrar kontrole gelmek üzere yollanmışlardır. Laminektomi yapılan olgular ise müdahale edilen vertebra sayısına göre bir hafta ile 30 gün arası immobilize olarak kalmışlardır. Serimizde en büyük yeri tutan vertebra tüberkülozlu 9 hastadan altısında tam şifa (%66.66), ikisinde sekelli iyileşme (%22.22) saptanmış, kalan bir olgunun kontrolü yapılamamıştır. Pott'lu hastalara en az bir yıl antitüberkülo ilaç tedavisi uygulanmıştır.

Tüm hastalarımızın takip ve değerlendirilmesi Tablo 25'de gösterilmiştir.

TABLO 25: TAKİP VE DEĞERLENDİRME

	HASTA SAYISI	%
TAM ŞİFA	9	42.85
SEKELLİ İYİLEŞME	5	23.80
DEĞİŞİKLİK YOK	1	4.76
KONTROL YOK	4	19.04
EKSİTUS*	2	9.52

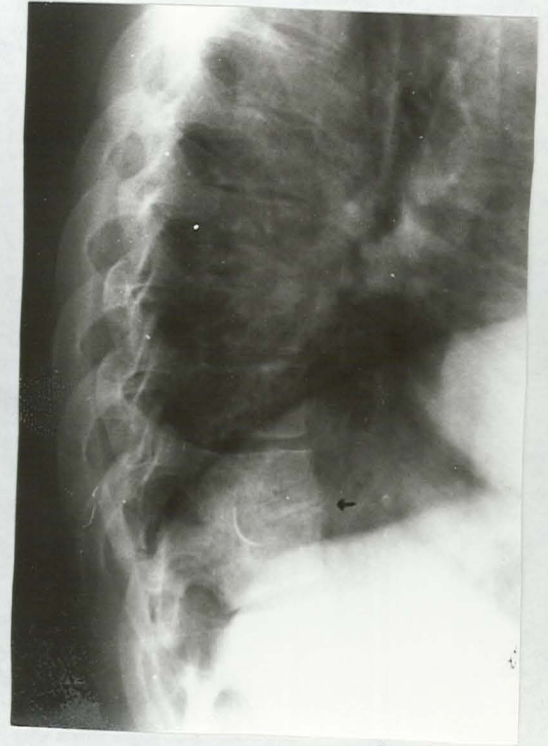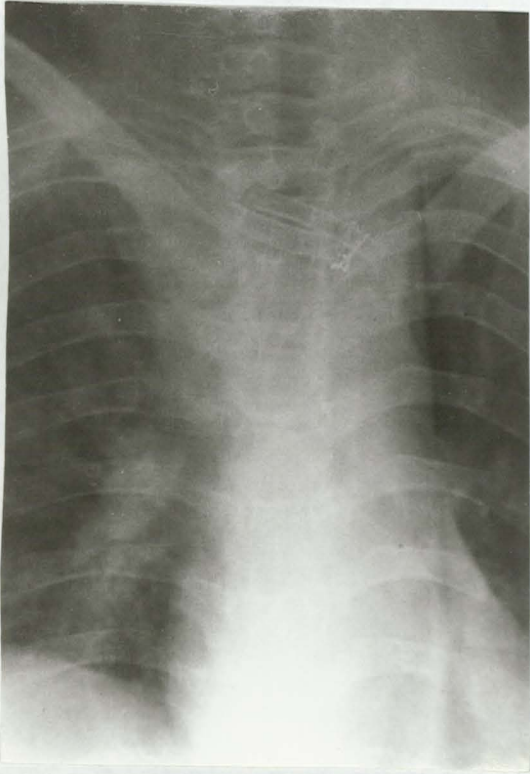
* Takibi yapılan bir Akciğer Ca metastazı ile bir travma olgusu exitus olmuşlardır.

TARTIŞMA:

Serimizde en önemli etyolojik ajan Pott hastalığını ilk kez 1779 yılında hastalığa adını veren Percival Pott tanımlamıştır. Pott hastalığında anteryör spinal füzyon tekniği ile geniş deneyimi olan Hodgson (25) bu yöntemin avantajlarını şu şekilde sıralamaktadır;

- 1.Hadisenin yaygınlığı ve sınırları gözle görülür.
- 2.Nörolojik defisitini ilerlemesini durdurur.
- 3.Paraplejik olgularda abseyi ve komprese olmuş disk ve vertebrayı kaldırarak spinal dekompresyonu sağlar.
- 4.Kolayca greft koymayı mümkün kılar.

Paravertebral abseyi, kazeöz materyeli, granülasyon dokusunu, intervertebral diski ve sekestr kemik dokusunu kaldırarak vertebral destrüksiyonu önlemek bu yöntemin başlıca amacıdır. (Resim 11 ve 12)



RESİM 11 ve 12: Lateral yaklaşımla anteryör spinal füzyon.

Hodgson komplikasyon olarak akut mide dilatasyonu, pnömotoraks veya hemotoraks kaviteye lokal streptomycin uygulanmasına bağlı konvulziyonlar ve bir exitus bildirmiştir.

Martin(33) 120 olguluk serisinde etkilenen vertebra sayısı arttıkça iyileşme oranının düştüğünü gözlemiş, anti-tüberkulo ilaçların hastanın genel durumunu etkilediği ve operasyonu kolaylaştırdığını, ancak sadece kemoterapinin paraplejiyi önleyip hastayı iyileştirmedeğini saptamıştır. Cerrahi tedavi olarak postero-lateral yaklaşımın en uygunu olduğunu bildiren serisinde başarı oranı %60'dır.

Serimizde vertebra tüberkülozlu olgularda hiçbir komplikasyona rastlanmamış, %66 oranında tam şifa sağlanmış, takibi yapılan hastalardan %87.5'nin eski günlük aktivitesine döndüğü gözlenmiştir.

Çalışmamızdaki 4 travma olgusunun üçünü kompresyon fraktürleri oluşturmuş ve bunlara laminektomi yapılmıştır. Bu 3 olgudan biri postoperatif birinci günde eks. olmuş, diğer ikisinden biri sekelli iyileşme, nörolojik defisiti olmayan diğeri ise tam şifa göstermiştir. Travma grubundaki 4. hastadan T₉ seviyesinden intraspinal kuruşun çıkarılmıştır.

Comarr(11) 850 olguluk serisinde progressif nörolojik bozulması olan ve spinal blok gösteren hastalara laminektomi yapılmasını, aksine bloğu olmayan ve nörolojik düzelme saptanan hastalara cerrahi uygulanmasını önermektedir.

Serisinde laminektomi yapılan olgularda şifa oranı %24, laminektomi yapılmayanlarda ise %45'dir. Burada daha doğru bir yargıya varabilmek için laminektomiyi daha ciddi lezyonu olan hastalara uyguladığını anımsamak gerekir.

Beş tümörlü hastanın dördüne laminektomi, bir tanesine posterolateral torakotomi ile yaklaşılmıştır. Dört malign tümörlü hastadan üçü metastatik, biri primer tümördür. Myelofibrozisli bir olgu ise benign gruba sokulmuştur.

Serimizde geri kalan üç hastadan biri spinal arteryövenöz malformasyon(AVM), biri araknoidal kist, sonuncusu ise dejeneratif disk nedeniyle ameliyat edilmişlerdir.

Torakal vertebra cerrahisinde tüm olgularda %42.85 oranında tam şifa sağlanmış, %66.65 oranında hasta ise ameliyatlardan yarar görmüştür. Başarı oranındaki göreceli düşüklüğün, etyolojik ajanlar içinde malign olguların ve ağır nörolojik defisitli kompresyon fraktürlerinin yer almasına bağlı olduğu düşünülmektedir.

LOMBER BÖLGEYE UYGULANAN CERRAHİ GİRİŞİMLER:

TARİHÇE:

İntervertebral diskin ilk anatomik tanımı 1555 yılında Vesalius tarafından yapılmıştır. Domenico Cotugno 1770 yılında ilk kez siyataljinin tanımlamasını yapmış, ancak siyatalji ile bel ağrısı arasındaki ilişki bu tarihten yüzyıl sonra Laséque tarafından ortaya konmuştur. İlk travmatik disk rüptürü ise 1896 yılında Kocher tarafından bildirilmiştir(67). İlk lomber disk ameliyatları yanlışlıkla hep "kondroma" tanısı ile yapılmıştır. Bu dönemde uygulanan geniş laminektomiye Mixter ve Barr'da kullanmışlar ve 1933 yılında yayınladıkları 19 olgu ile ilk kez lomber disk cerrahisi dönemini başlatmışlardır. Bundan kısa bir süre sonra ise tek taraflı yakınması olan hastalara hemilaminektomi veya hemilaminotomi uygulanmaya başlanmıştır(30). Son yıllarda ise cerrahide yeni ufuklar açan ameliyat mikroskobu lomber disk cerrahisinde girmiş ve devamlı kullanılır hale gelmiştir.

YAŞ VE CİNSİYET:

Klasik kitaplar ve literatür tarandığında lomber disk hernisi erkeklerde daha fazla ve genellikle orta yaş grubunun hastalığı olarak görünmektedir. Dinakar 300 olguluk serisinde en çok 40 yaş grubunda rastlanmakta ve erkeklerin %84 oranında yer tuttuğu görülmektedir(16). Hastalığın 18 yaşın altında görülme sıklığı geniş serileri olan yazarlarda %2.1'den %0.18'e kadar değişmektedir(6). Gurdjian ve arkadaşlarının 1176 olguluk serilerinde 17 yaşın altında hastaya rastlanmamıştır.

Serimizi oluşturan cerrahi olgular içinde en büyük etyolojik ajanı olan lomber disk hernisi nedeniyle ameliyat edilen 119 hastanın 69'u erkek, 50'si kadın olup, en genci 20, en yaşlısı 67 yaşındadır(ortalama 42.68).

Çeşitli etyolojik ajanlar sonucu lomber vertebra ve disk aralığına cerrahi girişim uyguladığımız toplam 142 hastanın en küçüğü 1 yaşında, en büyüğü ise 72 yaşındadır(ortalama 41.78). Serimizdeki tüm hastaların 85'i erkek, 57'si kadındır.

Tüm olgularımızda ve Lomber disklerde cinsiyete ve yaşa göre dağılım Tablo 26,27,28 ve 29'da gösterilmiştir.

TABLO 26: LOMBER DİSKLERDE CİNSİYETE GÖRE DAĞILIM

CİNSİYET	HASTA SAYISI	%
ERKEK	69	57.98
KADIN	50	42.02

TABLO 27: LOMBER DİSKLERDE YAŞLARA GÖRE DAĞILIM

YAŞLAR	HASTA SAYISI	%
20-29	14	11.76
30-39	43	36.13
40-49	18	15.12
50-59	32	26.89
60-69	12	10.08

TABLO 28: TÜM OLGULARIMIZIN CİNSİYETE GÖRE DAĞILIMI

CİNSİYET	HASTA SAYISI	%
ERKEK	85	59.85
KADIN	57	40.14

TABLO 29: TÜM OLGULARIMIZIN YAŞA GÖRE DAĞILIMI

YAŞLAR	HASTA SAYISI	%
0- 9	2	1.40
10-19	2	1.40
20-29	17	11.97
30-39	48	33.80
40-49	22	15.49
50-59	37	26.05
60-69	13	9.15
70 ve yukarısı	1	0.70

GELİŞ YAKINMALARI VE ETYOLOJİK AJANLAR:

Olgularımızı disk hernileri, kompresyon fraktürleri ve çeşitli etyolojik ajanlar sonucu cerrahi müdahale yapılan grup diye ayırarak incelemek yerinde olur.

Lomber disk hernilerinde en önemli geliş yakınması ağrıdır. Bu ağrı anulus fibrozusun arka kısmı ile posteryör longitudinal ligamentin gerilmesine bağlıdır(67). Siyatikalji tarzında ortaya çıkan ağrı ise disk materyelinin sinir kökleri üzerine bası yapması sonucudur. Ağrı ile ilgili semptomların ortaya çıkışı şu sırayı takip eder.

1.Anulusun başlağıçtaki yırtılması ile mekanik tip bel ağrısına neden olur, yerel duyarlılık ve adele spazmı oluşur.

2.Herniasyon oluştuğunda posteryör longitudinal ligamentin gerilmesine bağlı bel ağrısı eklenir.

3.Yırtılma genellikle lateraldir ve sinir köklerinin sıkışması sonucu siyatik sinir dağılımına uyan ağrı ortaya çıkar(57).

Hastanın ağrısı "radiküler ağrı" özelliği gösterir ve ıkmakla, öksürmekle, hapsurmakla artar.

Bir diğer yakınma nedeni uyuşukluk olarak tanımlanan duyu kaybıdır. Uyuşukluk cerrahiyi takiben en geç düzelen belirtidir. Lezyonun tuttuğu köke göre dağılım göstermesi beklenilmektedir. Ancak Davis ve arkadaşları çalışmalarında lezyon seviyesi ile duyu değişikliklerinin ayrımının tam olmadığını göstermişlerdir(14).

Kuvvet de azalma ağrıda olduğu gibi genellikle tek taraflıdır. Kuvvetin azaldığı adale grubu lezyonun tuttuğu sinir köklerinin seviyesine bağlıdır.

Lomber disk cerrahisi geçiren hastalarımızın geliş yakınmaları ve yakınma süreleri Tablo 30 ve 31'de gösterilmiştir.

TABLO 30:GELİŞ YAKINMASI

YAKINMALAR	HASTA SAYISI	%
AĞRI	114	95.79
UYUŞMA	18	15.12
KUVVET KAYBI	7	5.88
İNKONTİNENS	1	0.84

TABLO 31:YAKINMA SÜRELERİ

SÜRE	HASTA SAYISI	%
15 GÜNDEN KISA	4	3.36
15 GÜN-3 AY ARASI	29	24.36
3 AY-1 YIL ARASI	33	27.73
1 YILDAN FAZLA	53	44.53

Travma grubunu oluşturan kompresyon fraktürlü hastalardan 13 olgunun geliş yakınmaları ise şöyledir:

TABLO 32:KOMPRESYON FRAKTÜRLÜ 13 OLGUNUN GELİŞ YAKINMALARI

YAKINMALAR	HASTA SAYISI	%
KUVVET AZLIĞI	8	61.53
AĞRI	6	46.53
HİS KUSURU	4	30.76
İNKONTİNENS	5	38.46
DEKUBİTUS ÜLSERİ	1	7.69

10 hasta içeren son grubu ise 2 konjenital malformasyon, 3 tümör, 2 dar kanal sendromu, 1 superyör faset sendromu, 1 lomber spondylozis ve son olarak başka bir hastanede disk ameliyatı olup kliniğimizde yabancı cisim çıkardığımız bir olgu oluşturmaktadır.

KLİNİK BULGULAR:

Lomber disk hernili hastanın muayenesine inspeksiyonla başlanır. Hastada lomber omurgası düzleşmiştir ve gövde öne doğru hafif derecede fleksiyondadır. Genellikle lezyon yerinin karşısına doğru skolyoz bulunur. Hasta yavaş yürür ve eliyle beline destek olur, oturmaktansa ayakta durmayı yeğ tutar(18,67). Lomber vertebra lar ve paravertebral adaleler üzerinde yerel duyarlılık ve spazm olabilir. Hasta ayakta iken bir veya iki dakika süre ile jugular vene bası yapılırsa ayağın etkilenen bölgesinde ağrı ve parestezinin arttığı saptanır(Naffziger belirtisi)(67).

Bir diğer muayene bulguda Laséque testinin pozitif olmasıdır. Bu bulgu 30 yaş altındaki hastalarda daha değerli olup, 30 yaşından sonra testin negatif olması disk hernisi olmadığı anlamına gelmez(51). Ters

laséque bulgusu ise tanıda daha da önemli yer tutar. 1901 de Fajerstajn kadavralar üzerinde yaptığı çalışmada yatar durumdaki kadavranın bir bacağına kaldırmakla dural sakın gerildiğini ve karşı sinir kökünün de sıkıştığını göstermiştir(26). Hudgins'in 351 lomber diskli olguda yaptığı araştırmada 58 hastada ters laséque pozitifliği bulmuş ve bunlardan %97'sinde disk hernisi saptamıştır. Geki kalan yalnız ağırlı bacakta laséque pozitifliği olan 293 olguda ise %64 oranında disk hernisi olduğunu belirtmiştir(26).

Femoral sinir germe testinin ise yukarı lomber bölge disk hernilerinde tanıya yardımcı olacağı bildirilmiştir(67).

Kuvvet azalmasında disk hernili hastada sıklıkla gözlenen bir bulgudur. Adele kuvvetinde azalma sinir kökünün uzun süre basıya maruz kaldığını gösterir. L_3-L_4 disk hernilerinde M.quadriceps femorisin, L_4-L_5 disklerinde M.ekstensör hallusis longus'un L_5-S_1 disk hernilerinde ise ayağın plantar fleksiyonunda kuvvet azalması oluşur.

Duyu kusurları birçok yazar tarafından etraflıca araştırılmış ve disk mesafesi ile duyu kusuru oluşan dermatomlar arası kesin bir ilişkinin varlığı ortaya konamamıştır. Davis ve arkadaşları 500 hastada yaptıkları incelemede duyu değişikliklerinin lezyon seviyesi ile bağlantılı olmadığını gözlemiştir(14). Genellikle L_3-L_4 disklerinde bacağın öz yüzünde L_4-L_5 aralığının herniasyonlarında ayağın dorsal kısmında ve L_5-S_1 disk herniasyonlarında ise ayağın dış tarafında hipostezi görülür(18,51,67).

Refleks değişiklikleri de lezyon seviyesi hakkında kesin fikir vermemektedir. Ancak L_3-L_4 herniasyonlarında patella refleksi, L_5-S_1 hernilerinde ise aşil refleksinin azaldığı veya kaybolduğu söylenebilir. L_4-L_5 aralığının disk protrüzyonlarında ise küçük bir hasta grubunda patella refleksi azalabilir, herniasyon geniş bir alan tutarsa aşil reflékside kaybolabilir. Bu durumlar dışında söz konusu aralık

herniasyonlarında refleks deęişiklięi kaydedilmez. Weir'in 100 olguluk serisinde L₅-S₁ disk hernilerinde aşil refleksi %60 oranında, L₄₋₅ lezyonlarında ise %15 oranında kaybolduęu saptanmıştır(62).

Atrofi lezyon seviyesi hakkında belirgin fikir vermemesine karşın hastanın klinik seyrinin izlenmesi açısından önem taşımaktadır.

Dinakar 300 olguluk lomber disk serisinde Laséque pozitifliğini %86, duyu kusurunu %57, kuvvet kusurunu %35, refleks deęişikliklerini %35, sfinkter kusurlarını ise %5 olarak saptamıştır(16).

Sinir kökü sıkışmalarına ait klinik bulgular Tablo 33'de özetlenmiştir.

TABLO 33:SİNİR KÖKÜ SIKIŞMALARI VE KLİNİK BULGULAR(51)

	AĞRI VE DUYU KAYBI	KUVVET KAYBI VE ATROFİ	REFLEKS DEĞİŞİKLİĞİ
L ₄ SİNİR KÖKÜ	L ₄ dermatomunda uyluğun arka dış yüzünden patellayı çaprazlayarak geçer.Bacağın ön yüzünde dağılır.	Diz ekstansiyonunda kuvvet kaybı ve quadriceps kasında atrofi.	Patella refleksi kaybı
L ₅ SİNİR KÖKÜ	L ₅ dermatomunda uyluğun arka yüzü, bacağıın ön yan yüzü ve ayağın iç yüzünde dağılır.	Ayağın ve ayak parmaklarının dorsal fleksiyonunda kuvvet kaybı ve bacağıın ön yüz kaslarında atrofi	Yok veya aşil refleksi kaybı
S ₁ SİNİR KÖKÜ	S ₁ dermatomunda uyluğun arka kısmı, bacağıın arkası ve ayağın arka dış yan kısmında dağılır.	Ayağın ve ayak parmaklarının plantor fleksiyonunda kuvvet kaybı ve bacağıın arka yüz kaslarında atrofi.	Aşil refleksi kaybı

Serimizdeki lomber disk hernili olguların klinik bulguları Tablo 34'de gösterilmiştir.

TABLO 34:KLİNİK BULGULAR

BULGULAR	HASTA SAYISI	%
LASEQUE POZİTİFLİĞİ	108	90.75
TEK TARAFLI	66	55.46
ÇİFT TARAFLI	42	35.29
DORSAL FLEKSİYON KAYBI	77	64.70
PLANTAR FLEKSİYON KAYBI	43	36.13
DUYU KAYBI	75	63.02
PATELLA REFLEKSİ KAYBI	8	6.72
AŞİL REFLEKSİ KAYBI	61	51.26
ATROFİ	31	26.05
İNKONTİNENS	2	1.68

Lomber kompresyon fraktürlü 13 hastanın klinik bulguları ise Tablo 35'de özetlenmiştir.

TABLO 35:KOMPRESYON FRAKTÜRLÜ HASTALARIN KLİNİK BULGULARI

BULGULAR	HASTA SAYISI	%
KUVVET KAYBI	10	76.92
PARAPAREZİ VEYA PARAPLEJİ	7	53.84
TEK TARAFLI KUVVET KAYBI	3	23.07
DUYU KUSURU	9	69.23
BİL.SEVİYE VEREN DUYU KUSURU	7	53.84
TEK TARAFLI DUYU KUSURU	2	15.38
REFLEKS DEĞİŞİKLİĞİ	5	38.46
İNKONTİNENS	3	23.07
DEKUBİTUS ÜLSERİ	1	7.69
LASEQUE POZİTİFLİĞİ	4	30.76

BASVURDUĞUMUZ TANI YÖNTEMLERİ:

A) DİREKT RADYOLOJİK TETKİK:

Klasik kitaplarca öykü alma ve klinik muayene bittikten sonra bel ve bacak ağrılı hastalara 4 yönlü direkt lumbosakral grafi çekilmesi önerilmektedir(18,51,67). Çekilen direkt grafiler lomber disk hernisi tanısı koydurmaz, ancak bel ve bacak ağrısına neden olabilecek artiritis, spondylolisthesis, fraktür, kemik dokusunun primer ve sekonder tümörleri, kronik pyojenik veya tuberküloz enfeksiyonları, konjenital malformasyonlar, paget hastalığı, fibröz displazi veya vertebra korpusunun hemanjiomu gibi hastalıkları ekarte etmeye yarar. Vertebra korpusunun içine oluşan disk herniasyonları ise(schmorl nodülü) genellikle üst lomber ve alt torakal bölgede oluşmaktadır(51).

Direkt grafilerde disk hernisi lehine en önemli bulgular ise skolyoz, disk aralığında daralma, lomber lordozda düzleşmedir.

Dinakar(16) lomber disk hernili olgularda anormal direkt grafi oranını %81.3 olarak bulmuştur. Bunlar içinde lomber lordoz kaybı %70.3, intervertebral aralıkta daralma %20, lomber vertebralarda osteofitik değişiklikler %14, sakralizasyon ve spina bifida gibi patolojilerde %10 olarak saptamıştır.

Serimizde lomber disk hernili olguların direkt grafilerindeki bulgular Tablo 36'da özetlenmiştir.

TABLO 36: DİREKT GRAFİ BULGULARI

BULGULAR	HASTA SAYISI	%
NORMAL	66	55.46
LOMBER LORDOZDA DÜZLEŞME	29	24.36
İNTERVERTEBRAL ARALIKTA DARALMA	21	17.64
OSTEOFİTİK DEĞİŞİKLİKLER	14	11.76
SKOLYOZ	11	9.24
SAKRALİZASYON	2	1.68
SPİNA BİFİDA	2	1.68

B)MYELOGRAFİ:

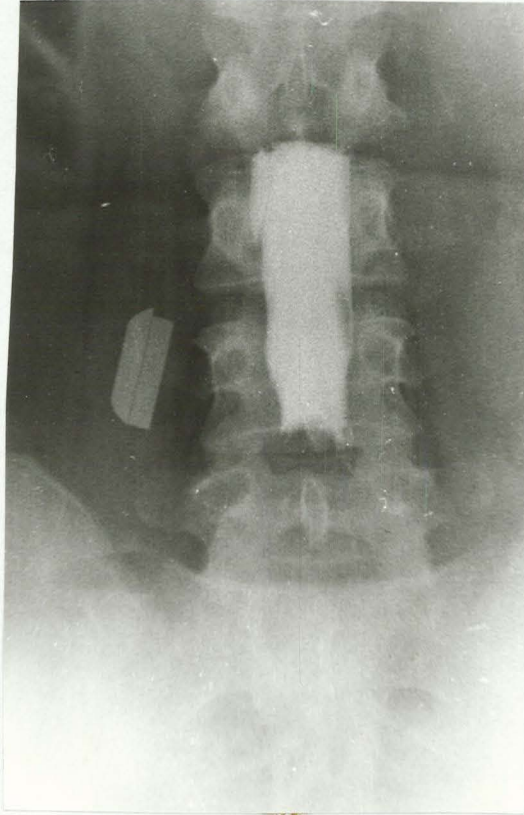
Myelografi spinal subaraknoid aralığın radyopak madde aracılığı ile gösterilmesidir. Lomber disk hernilerinin %96'sının L₄₋₅ ve L₅-S₁ aralığında oluştuğunu söyleyen bazı yazarlar myelografinin gereksizliğine inanmakta ve bu mesafeleri eksplore etmenin yeterli olacağını savunmaktadırlar(57). Ancak lomber diskli hastalara myelografi yapmanın başlıca üç ana amacı vardır(18,51).

1. Multipl disk protrüzyonu olasılığı.

2. Disk hernisi dışında olabilecek diğer patolojilerin değerlendirilmesi veya ekarte edilmesi.

3. Spinal kanalın değerlendirilmesi.

Nitekim Wiesel ve arkadaşları(63) lomber disk hernisi tanısı alan hastalar arasında myelografi ile intradural nörofibroma olgusu saptamışlar ve hastalara geniş laminektomi ile cerrahi yaklaşımda bulunmuşlardır. Serimizde de L₄₋₅ disk hernisi ön tanısı ile myelografi yapılan bir hastada L₄₋₅ aralığında total blok saptanmış ve total laminektomi yapılan hastadan nörofibroma eksize edilmiştir(Resim 13).

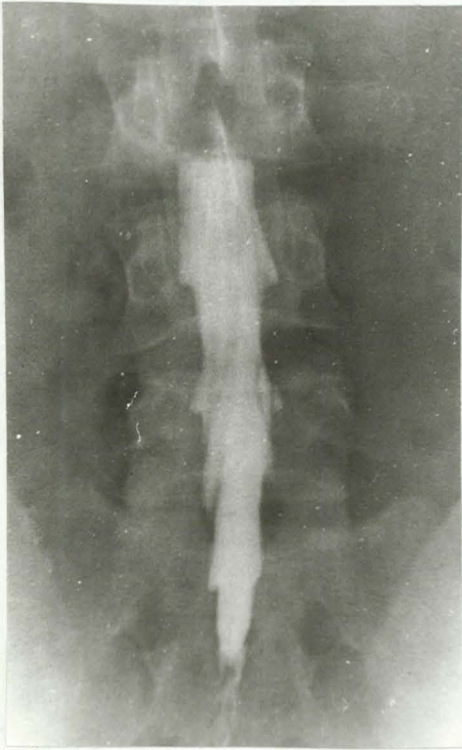

RESİM 13: Myelografide tam blok gösteren intradural nörofibroma olgusu.

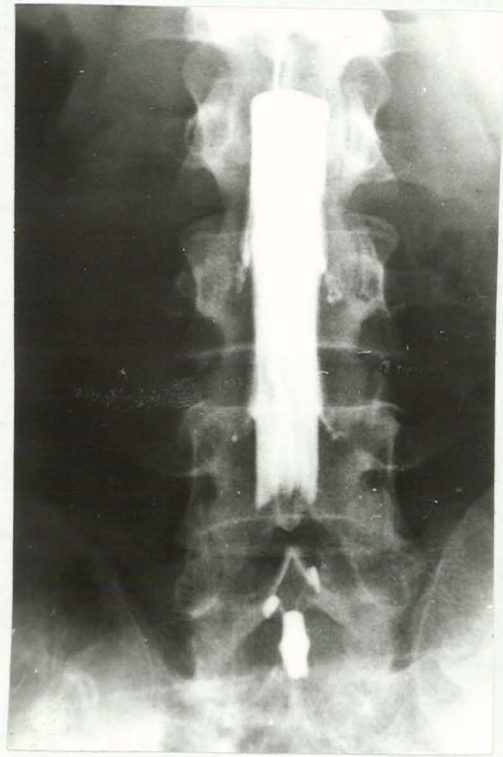Bunun yanında myelografinin asemptomatik olgularda önceden lezyon hakkında bilgi verme özelliği de vardır. Wilberger ve arkadaşları (64) başka patolojiler nedeniyle myelografi yaptıkları 108 asemptomatik hastada lomber myelografik defekt saptamışlar ve ortalama 3 yıl sonra bunlardan %64'ünde disk hernisi semptomatolojisi geliştiğini gözlemişlerdir.

Taveras ve Wood'a göre lomber disk hernilerinde 4 myelografik kriter vardır(60).

- 1.Lateral dolma defekti
- 2.Asimetrik sinir kökü kesikliği(Resim 14)
- 3.2mm.den büyük çift konturlu ventral dolma defekti
- 4.Subaraknoid aralıkta parsiyel veya tam blok(kum saati görünümü)
(Resim 15).



RESİM 14:L₅-S₁ sinir kökü kesikliği.



RESİM 15:Myelografide parsiyel blok.

Myelografinin en büyük problemlerinden biri kontras maddenin subdural aralığa kaçmasıdır. Bu nedenle skopi altında test doz kontras madde verilmesini öneren yazarlar vardır(55).

Lomber serimizi içeren 142 olgunun 136'sına myelografi yapılmış ve 6 olguda opak madde subdural aralıkla görülmüştür(%4.41).

Lomber disk cerrahisi geçiren tüm hastalara myelografi yapılmış ve sonuçları Tablo 37'de özetlenmiştir.

TABLO 37: LOMBER DİSKLİ OLGULARDA MYELOGRAFİ BULGULARI

BULGULAR	HASTA SAYISI	%
EKSTRADURAL DOLMA DEFEKTİ	86	72.26
ASİMETRİK SİNİR KÖKÜ KESİKLİĞİ	8	6.72
PARSİYEL BLOK	14	11.76
TAM BLOK	12	10.08
VENTRAL DOLMA DEFEKTİ	2	1.68
DAR KANAL	7	5.88
NORMAL MYELOGRAFİ	1	0.84

Kompresyon fraktürlü 13 olgudan 8 tanesine myelografi uygulanmış, 5 olguda tam, 2 olguda parsiyel blok, bir olguda ise lateral dolma defekti saptanmıştır.

C.BOS BULGULARI

Lomber disk hernilerinin ayırıcı tanısında ve kompresyon fraktürlü olgularda myelografi kadar olmasa da BOS proteininin ve Queckenstedt testinin klinik önemi vardır.

119 lomber diskli olgudan 65 inde BOS proteini ölçülmüş, yakınlama süresi arttıkça ve myelografik defekt ağırlaştıkça BOS protein düzeyinin de arttığı saptanmıştır. Serimizde en düşük BOS protein değeri 19%mgr. en yükseği ise 176%mgr. olarak bulunmuştur(Ortalama 75.24%mgr.)

TEDAVİ:

A)KONSERVATİF TEDAVİ:

Disklerde oluşan patolojik değişiklikler sırayla nukleus dejenerasyonu, nukleusun yer değiştirmesi ve fibrozis oluşması şeklindedir. Konservatif tedavinin ana ilkesi bu anormal diski gerilmelere karşı korumak ve anulusta tekrar fibrozis oluşması ile nukleus pulpozusun eski yerine kaymasını beklemekten ibarettir(67). Suyunu kaybetmiş olduklarından sekestre parçalar bu tedaviye yanıt verirler.

Genelde lomber disk hernili hastalara konservatif tedavi amacı ile mutlak sert yatak istirahati ve analjezik+myorelaksan kombinasyonundan oluşan ilaç tedavisi önerilir(51,67). Pelvisten veya bacaklardan yapılan traksiyon hastayı sadece yatağa bağlamaya yarar(67). Ağrıyan bölgelere veya spinal kanala kortizon ya da anestezi ajanları uygulanmasının tedavide yeri yoktur(67). Yatak istirahatından sonra hastaya bel ve kas adalarını güçlendirici ekzersizler yaptırılması yarar sağlar.

Konservatif tedavinin etkinliği açısından çeşitli görüşler öne sürülmüş, bunlardan en çok kabul edilir olanı lomber disk hernili hastaların %20'sinin konservatif tedaviden yarar gördüğü, %20'sinin cerrahiye gittiği, kalan kısmının ise yakınmalarıyla baş başa günlük yaşamını sürdürmeyi öğrendiği yolunda olmaktadır(67).

B)CERRAHİ TEDAVİ:

Günümüzde nöroşirürjiyenleri en çok ilgilendiren konulardan biri olan lomber disk cerrahisi endikasyonu iyi konulduğu zaman, komplikasyonları son derece az, sonuçları yüzgüldürücü bir cerrahi yöntemdir. Lomber disk cerrahi sonuçlarını etkileyen en önemli faktörler ise şunlardır:(53)

A) Pozitif faktörler:

1. Bel ve bacak ağrısının hastanın günlük yaşamını etkileyecek kadar fazla olması.
2. Siatik sinir dağılımı boyunca duyulan ağrının bel ağrısından fazla olması.
3. Ayakta durma ve oturma sırasında ağrının artması, yatarken azalması.
4. Nörolojik muayenede belirli bir aralıkta bir sinir kökü tutulumuna ilişkin bulguya rastlanması.
5. Myelografik defektin nörolojik muayene ile uyumlu olması.
6. Pozitif laséque testi
7. Pozitif ters laséque testi
8. Hastanın gelecek yaşamını olumlu yönde etkileyecek psişik durumda olması.

B) Negatif faktörler:

1. Bel ağrısının bacak ağrısından önemli olması.
2. Aşırı şişmanlık.
3. Organik bir bulgu ve belirtinin olmaması.
4. Hastanın bu ameliyatı olmakla gerek çalışma yaşamında gerekse sosyal yaşamında bir kazanç sağlama olasılığının bulunması.
5. Hastanın psişik durumunun yeterli düzeyde olmaması.
6. Hastada daha önceden bir takım medikal problemlerin varlığının öğrenilmesi.
7. Hastanın daha önce medikal sorunlar yüzünden davalı veya davacı duruma düşmüş olması.

Lomber disk cerrahisi sonuçlarını olumlu ya da olumsuz yönde etkileyecek bu faktörler dışında cerrahi endikasyonlar 4 tanedir(53,67).

1.Cauda equina kompresyonuna yol açarak acil cerrahi tedavi gerektiren, sfinkter kusuru, motor ve sersoryal parezi gösteren geniş orta hat protrüzyonları.

2.Guadriceps parejisi veya düşük ayak oluşturan sinir kökü sıkışmaları.

3.Konservatif tedaviye karşın siatik sinir dağılımında ağrının devam etmesi.

4.Hastanın günlük yaşamını etkileyen bel ve bacak ağrılı devrelerin sık sık nüks etmesi.

Lomber disk cerrahisinde kontrendikasyonlar ise şunlardır(53):

1.Konservatif tedavi görmeksizin ilk kez oluşan bel ve bacak ağrısı.

2.Aşağı ekstremitelerden birine veya ötekine yayılan zaman zaman oluşan bel ağrısı ve kuşkulu myelogram.

3.Uzun zamandır bazen oluşan bel ağrısı ve kuşkulu myelogram.

4.Bel ve bazen bacağına vuran ağrıyla birlikte ağrılı bacağın aksi tarafta myelografik defekt olması.

5.Hastanın yakınmalarının azalması, motor güçsüzlüğün devam etmesi halinde ağrıda azalma olması cerrahi için endikasyon oluşturabilir, ancak ağrı en büyük semptomu oluşturuyorsa ve bu da düzelme yolunda ise cerrahi müdahaleyi iptal etmek en uygun yoldur.

50 yıl önce bilateral geniş laminektomi uygulanıp orta hatta dura açılmakta, sinir kökleri ekarte edilip anteryör duraya insizyon yapılmakta ve disk materyali "kondroma" adı altında eksize edilmekteydi.Bu işlem Mixter ve Barr'ın(35) klasik yayınlarına kadar sürmüş, bundan sonra intervertebral diske ekstradural yoldan yaklaşılmış ama geniş laminektomi uygulaması devam etmiştir. 20-30 yıl önce ise tek taraflı interlaminar yaklaşım başlamıştır.

Günümüzde de, disk materyalini tama yakın çıkarabilmek, rekurrense yol açmamak ve daha iyi bir görüş alanı sağlamak amacıyla total laminektomi yolunu seçenler mevcuttur(16,41,53). Total laminektominin diğer sinir kökünü leze etmek, fasetler korunsa daha vertebral kolonda instabilite oluşturmak operasyon ve anestezi süresini uzatmak gibi bilinen dezavantajları mevcuttur.

İki taraflı hemilaminektominin ise daha fazla disk materyeli çıkarılmasını sağladığı, çeşitli yazarlarca ifade edilmiştir(1,41).

Tek sinir kökü sıkışması gösteren olgularda, vertebral kolon stabilitesinin korunması, ameliyat süresinin kısalığı gibi yararları gözönüne alındığında, en çok kullanılan yöntem tek taraflı laminektomi ile diske yaklaşmaktır(4,46,54,56).

Ameliyat masasına yatan hastaya anestezi induksiyonundan önce yakınması olan bacağına sormak ve myelogramla karşılaştırmak büyük yanlışlıkların önlenmesi açısından büyük yarar sağlar(53).

Lomber disk hernisi nedeniyle uyguladığımız cerrahi yöntemler Tablo 38'de gösterilmiştir.

TABLO 38:UYGULANAN CERRAHİ YÖNTEMLER

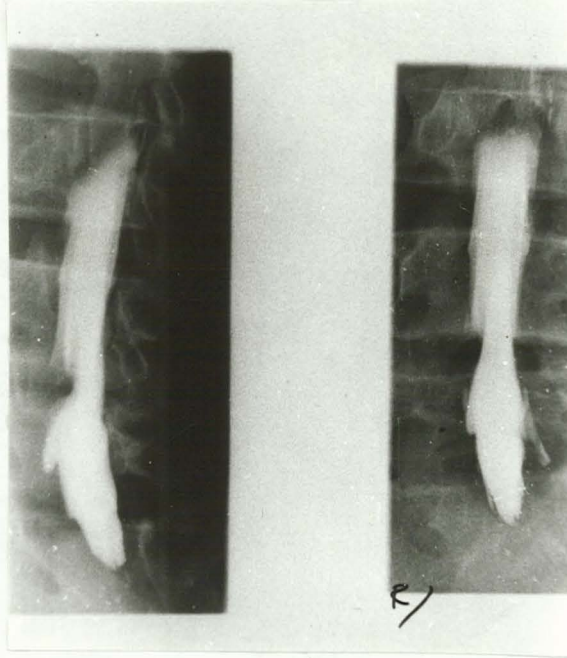
CERRAHİ YÖNTEMLER	HASTA SAYISI	%
A)HEMİLAMİNA TOMİ+FORAMİNA TOMİ+DİSKEKTOMİ	86	69.91
1.TEK TARAFLI LAMİNA TOMİ+FORAMİNA TOMİ+DİSKEKTOMİ	68	55.28
2.ÇİFT TARAFLI LAMİNA TOMİ+FORAMİNA TOMİ+DİSKEKTOMİ	18	14.63
B)LAMİNEKTOMİ+FORAMİNA TOMİ+DİSKEKTOMİ	31	25.20
C)LAMİNEKTOMİ+LAMİNA TOMİ+FORAMİNA TOMİ+DİSKEKTOMİ	4	3.25
D)LAMİNEKTOMİ+FASE TEK TOMİ+DİSKEKTOMİ	2	1.62

Kompresyon fraktürlü 13 olguya geniş dekompressif laminektomi yapılmış, gereken olgularda dura açılmış ve spinal kord kontüze bulunmuşsa dura açık bırakılmıştır.

Tümör, konjenital malformasyon, dar kanal, superior faset sendromu ve yabancı cisim sonucu disk aralığı enfeksiyonu oluşan 10 olguluk grubada laminektomi yoluyla yaklaşılmıştır.

LOKALİZASYON:

Bugüne dek bildirilen tüm serilerde lomber disk herniasyonları en çok L₄₋₅ ve L_{5-S₁} aralığında görülmüştür. Serimizde de bu kural değişmemiş ve en çok son iki lomber disk aralığında oluşmuştur. (%94.16)(Resim 16).



RESİM 16:L₄₋₅ disk hernisi.

119 hastada 101 kez tek aralığa(%84.87), 18 kez iki aralığa (%15.12) müdahale edilmiştir. Cerrahi girişimde bulunulan toplam intervertebral disk aralığı 137'dir. Bunlardan L_{3-L₄} aralığına 8 olguda (%63.50), L_{5-S₁} aralığına da 42 olguda(%30.65) cerrahi uygulanmıştır.

Lomber bölgenin kompresyon fraktürleri en çok L₁ ve L₂ düzeyinde görülmektedir(13). Serimizde de 13 olgudan 6 tanesi L₁ kompresyon fraktürüdür(%46.15).

KOMPLİKASYONLAR:

Lomber disk cerrahisinde görülen komplikasyonlar şu şekilde sıralanabilir;

A)Operasyon sırasında oluşan komplikasyonlar:

1.Vasküler ve visseral komplikasyonlar: Aorta inferyör vena cava ve iliak damarlarla diğer visseral organların lezyonu anulus fibrozusun anteryör parçasıyla anteryör longitudinal ligamentin ameliyat esnasında delinmesiyle mümkün olur. Literatürde buna ilişkin bir çok yayın yer almaktadır. Komplikasyon oranı %01'den %06'ya dek değişmektedir(30). Bu tür komplikasyonun tedavisi acil laparotomi ile vasküler lezyonun tamirinden ibarettir. Mortalite oranı %55 olarak bildirilmekte (15) ise de kanımızca bu oran çok daha yüksektir.

Üreter yırtılmasına enden rastlanmaktadır. Borski kadavrular üzerinde yaptığı çalışmada disk cerrahisinde uretra lezyonu oluşabileceğini göstermiş ve bir olgusunu yayınlamıştır(5).

2.Sinir elemanlarına ilişkin komplikasyonlar: Dura yırtılması, sinir kökünün ekartasyon veya diskektomi sırasında zedelenmesi ya da kanama kontrolü sırasında koterle yanması bu tip komplikasyonlara örnek teşkil eder.

B)Erken postoperatif dönem komplikasyonları:

1.Pulmoner atelektazi:Postoperatif dönemde ilk 3 günde açıklanamayan ateşin nedeni genellikle endotrakeal anestezi sonucu oluşan atelektazidir.Erken mobilizasyon en iyi korunma ve tedavi yöntemidir.

2.Barsak ileusu:Abdominal distensiyon, bulantı, kusma ve solunum sıkıntısı ile kendini belli eder. Barsak sesleri yoktur. Nazogastrik aspirasyon ve barsak hareketleri geri dönene kadar mayili ve elektrolit tedavisi yapılır.

3.İdrar retansiyonu: Çok görülen bir komplikasyon olup, anksiyete, ağrı, sırt üstü yatar pozisyon ve ameliyat öncesi ve de sonrası sinir kökü iritasyonunun kombinasyonundan meydana gelir. Olası olduğunca uretral kateter koymaktan sakınmalıdır.

4.Yara enfeksiyonu: Bu tüm cerrahların yakındıkları bir komplikasyon türü olup, sıklıkla rastlanılır. Kültür sonucuna göre uygun antibiyotik tedavisi ile sonuç alınmaya çalışılır. Bazı olgularda cerrahi eksizyonla temizleme yoluna gidilir.

5.Thromboflebit oluşumu:Erken mobilizasyonun sağlanması ile görülme oranı hayli düşmüştür. Ağrı, lokal ısı artımı ve şişlik tromboflebit oluştuğunu anımsatmalıdır.

C)Geç postoperatif dönem komplikasyonları:

1.Sinir kökünün yetersiz dekompresyonu: Laminotomi sırasında foraminotomi yapılmamasına veya yetersiz yapılmasına bağlı olabilir. Bazan bu olgularda tekrar ameliyata alınarak dekompressif laminektomi ve foraminotomi yapmak gerekebilir.

2.Sinir kökü ve dura arasında fibrozis oluşumu: Dura ve sinir kökü arasında skar dokusu oluşması ikinci bir cerrahi eksplorasyonu gerektirir. Dikkatli bir kanama kontrolü ve sinir dokularına cerrahi sırasında gerekli özenin gösterilmesi skar dokusu oluşumunu engelleyeceği söylenebilir.

3.Disk aralığı enfeksiyonu(inter space enfeksiyon):Ameliyattan 1-6 hafta sonra şiddetli bel ve bacak ağrısının tekrar ortaya çıkması ile kendini belli eder.Ateş olabilir veya olmayabilir. Laboratuvar bulgularından sadece sedimentasyon hızı artmıştır. Tedavide mutlak yatak istirahati ve geniş spektrumlu antibiyotiklerin yüksek dozda kullanılması gerekir. Bazı olgularda tekrar cerrahi girişim yapılarak disk mesafesini küre te etmek gerekebilir.

4.Araknoid kist oluşumu: Ameliyat sırasında dura yırtığı olmuş ve kapatılmamışsa oluşabilecek bir komplikasyondur. Tedavisi kistin eksizyonudur.

Serimizde lomber disk cerrahisinde görülen komplikasyonlar Tablo 39'da gösterilmiştir.

TABLO 39:SERİMİZDE OLUŞAN KOMPLİKASYONLAR

KOMPLİKASYONLAR	HASTA SAYISI	%
YARA ENFEKSİYONU	6	5.04
DİSK ARALIĞI ENFEKSİYONU	3	2.52
DURA YIRTIĞI	3	2.52
YABANCI CİSİM	1	0.84

DİSK REKURRENSİ VE REOPERASYON:

Scoville serisinde reoperasyon oranını %2.9, Dinakar ise %1.66 olarak bildirmektedirler.

Serimizde granülasyon dokusu oluşumu ve disk rekurrensi nedeniyle 6 hasta reoperasyona alınmıştır. Bunlardan 2 tanesi başka bir merkezde ilk ameliyatlarını olmuşlardır. Her iki ameliyatın da kliniğimizde olan 4 olguda aynı mesafede disk rekurrensi saptanmıştır(%3.36). Literatürde reoperasyon geçiren hastaların ancak 1/3'ünün yakınmalarının geçtiğini bildiren yayınlar çoğunluktadır(29).

TAKİP VE DEĞERLENDİRME:

Kliniğimizde basit lomber disk hernisi nedeniyle ameliyat edilen hastalar ortalama 7 gün sonra taburcu edilmekte ve 1,5 ay, 3 ay, 6 ay ve 1 yıl sürelerle kontrollere çağırılmaktadırlar.

Son kontrol muayene bulgularına göre hastaların değerlendirilmesi Tablo 40'da özetlenmiştir.

TABLO 40:SON MUAYENE BULGULARINA GÖRE DEĞERLENDİRME

BULGULAR	HASTA SAYISI	%
AĞRI AYNI, DEFİSİT AYNI	8	6.72
AĞRIDA AZALMA,DEFİSİT AYNI	7	5.88
AĞRIDA AZALMA, DEFİSİTTE AZALMA	18	15.12
AĞRI YOK, DEFİSİT AYNI	5	4.20
AĞRI YOK, DEFİSİT AZALMIŞ	4	3.36
AĞRI YOK, DEFİSİT YOK	77	64.70

Kompresyon fraktürü nedeniyle ameliyat ettiğimiz 13 hastadan ağır nörolojik defisit gösteren 10 hasta postoperatif dönemde rehabilite edilmek üzere F.T.R ünitelerine verilmiş, 2 kurşun yaralanmasıyla, 1 kompresyon fraktürü sekelsiz olarak iyileşmişlerdir.

TARTIŞMA:

Lomber bölgeye cerrahi girişim yapılan olgular arasında lomber disk hernileri %83.80, kompresyon fraktürleri %9.15, tümörler %2.11, konjenital malformasyonlar %1.40 oranında yer tutmaktadır. Son 50 yılda tedavi yöntemlerindeki ilerlemelerle birlikte lomber disk cerrahisi herkesce kabul edilir hale gelmiştir.

Biz kliniğimizde klasik kitaplarda(28,51,53,67) belirtildiği gibi intervertebral diske hemilaminotomi yoluyla yaklaştık(%70). Total laminektomi (%30) dar kanal saptanan olgularda, myelografik olarak total veya subtotal blok gösteren olgularda dekompresyon amacıyla seçtik.

O'Connell'in(39) serisinde operasyon sonunda tam kapasite ile işinin başına dönen hasta oranı %92.8,Young'ın(68) serisinde ise bu oran %91 olarak verilmektedir. Dinakar(16) ameliyat sonunda asempto-

matik hasta oranını %80 olarak vermekte, %6 oranında hastanın da işine döndüğünü, ancak zaman zaman bazı yakınmalar gösterdiğini ve yine %6 oranında hastanın ise ağrı ve nörolojik defisitlerin sekel olarak kaldığını bildirmektedir.

Serimizde cerrahiden yarar görmeyen hasta oranı %6.72'dir. Gecikmiş olgularda cerrahi her zaman düzelme sağlamamakta ve başarı oranını düşürmektedir. Yerleşmiş nörolojik defisitleri nedeniyle zaten kötü durumda bulunan bu hastaları ameliyat etmek çok düşükte olsa bu hastalara iyileşme şansı vermeye yöneliktir. %96.61 oranında olan ağrı yakınması postoperatif dönemde %27.74'e düşmüş, bunlarında %21'inde ağrı azalmıştır.

Serimizde başarı oranı %93.28'dir. Bunların %64.70'i hem ağrı hem de nörolojik defisit açısından tam şifaya kavuşmuşlardır.

Lomber disk cerrahisindeki gelişmeler, ameliyat mikroskobunun bu alana da girmesiyle endikasyonu iyi konmuş, seçilmiş olgularda başarı oranınının %100'e ulaşabileceğini söylemek yanlış olmaz.

Ö Z E T

Bu çalışmada 1979-1984 yılları arasında Anadolu Üniversitesi Tıp Fakültesi Nöroşirürji Ana Bilim Dalında vertebral kolon ve disk aralığına cerrahi girişim uygulanan hastalar retrospektif olarak gözden geçirildi. Toplam 188 olgu servikal, torakal ve lomber bölgelere ayrılarak, klinik, nöroradyolojik ve cerrahi yönden incelendi.

Literatür araştırılarak aynı konudaki çalışma ve makaleler gözden geçirildi. Cerrahi tekniklerin tartışması yapılarak çeşitli yönlerden karşılaştırıldı ve gerekli değerlendirmeler elde edildi.

K A Y N A K L A R

1. Armstrong, R. J.: The causes of unsatisfactory results from the operative treatment of lumbar disc lesions. J. Bone Joint Surg. 33 B:31-35, 1951.
2. Aronson, N., Bagan, M., Filtzer, L. D.: Results of using the Smith-Robinson approach for herniated and extruded cervical discs. J. Neurosurgery. 32:721-723, 1970.
3. Arseni, C., Nash, F.: Thoracic intervertebral disc protrusion. J. Neurosurg. 17:418-430, 1960.
4. Barr, S. J., Kubik, S. C., et al.: Evaluation of end results in treatment of ruptured lumbar intervertebral discs with protrusion of nucleus pulposus. Surgery, gynecology and obstetrics, 250-256, August 1967.
5. Borski, A. A., Smith, A. R. M.: Urethral injury in lumbar disc operation. J. Neurosurg. 17:925-928, 1960.
6. Bradford, S. D., Garcia, A.: Herniations of the lumbar intervertebral disk in children and adolescents. JAMA, Vol 210, No:11, 2045-2051, 1969.
7. Cloward, R. B.: The anterior approach for removal of ruptured cervical discs. J. Neurosurg. 15:602-617, 1958.
8. Cloward, R. B.: Vertebral body fusion for ruptured cervical discs. Description of instruments and operative technic. Amer. J. Surg. 98:722-727, 1959.
9. Cloward, R. B.: Lesions of the intervertebral discs and their treatment by interbody fusion methods. The painful disc. Clin. Orthoped., 27: 51-77, 1963.

10. Cloward, R.B.: New method of diagnosis and treatment of cervical disc disease. *Clinical Neurosurgery* 8:93-132, 1962.
11. Comarr, A.E., Kaufman, A.A.: A survey of the neurological results of 858 spinal cord injuries. *J. Neurosurg.* 13:95-106, 1956.
12. Connolly, S.E., Seymour, J.R., Adams, E.J.: Clinical evaluation of anterior cervical fusion for degenerative cervical disc disease. *J. Neurosurg.* 23:431-437, 1965.
13. Coventry, M.B.: Anatomy of the intervertebral disc. *Clin. Orthop.*, 67: 9-15, 1969.
14. Davis, L., Martin, J., et al.: Sensory changes with herniated nucleus pulposus. *J. Neurosurg.* 9:133-138, 1952.
15. Desausseure, R.L.: Vascular injuries coincident to disc surgery. *J. Neurosurg.* 16:222-229, 1959.
16. Dinakar, I., Balaparameswararas, S.: Lumbar disc prolapse. *International surgery*, vol 57, 299-302, 1972.
17. Doppman, J., Dr Chiro, G.: The arteria radicularis magna: Radiographic anatomy on the adult. *Br. J. Radiol.*, 41:40-45, 1968.
18. Epstein, B.S.: *The spine*, 4th Edition, Lea and Febiger, Philadelphia, 1976.
19. Epstein, J.A.: The syndrome of herniation of the lower thoracic intervertebral discs with nerve root and spinal cord compression. *J. Neurosurg.* 11:525-538, 1954.
20. Fox, John.L., Hugo, Rizzoli V.: Identification of radiological coordinates for the posterior articular nerve of Luschka in the lumbar spine. *Surg. Neurol.* 1:343-345, 1973.
21. Green, B.W.P.: Anterior cervical fusion. *J. Bone joint surg.* 59(B):236-240, 1977.

22. Gelch, M.M.: Herniated thoracic disc at T₁₋₂ level associated with Horner's syndrome. Case report. *J. Neurosurg.* 48:128-130, 1978.
23. Hankinson, H.L., Wilson, C.B.: Use of the operating microscope in anterior cervical discectomy without fusion. *J. Neurosurg.* 43:452-456, 1975.
24. Hilding, D.A., Tachdjian, M.O.: Dysphagia and hypertrophic spurring of the cervical spine. *N. Eng. Med.* 263:11, 1960.
25. Hodgson, A.R., Stock, F.E.: Anterior spinal fusion. *The British Journal of Surgery.* 44:266-275, 1956.
26. Hudgins, W.R.: The crossed straight leg raising test. *N. Eng. Med.* 297:1127, 1977.
27. Hulme, A.: The surgical approach to thoracic intervertebral disc protrusions. *J. Neurol. Neurosurg. Psychiat.* 23:133-137, 1960.
28. Kempe, G. Ludwig: *Operative Neurosurgery*, Vol 2, pp:266-276, Springer Verlag, 1970.
29. Law, D.J., Lehman, W.A.R., Kirsch, M.W.: Reoperation after lumbar intervertebral disc surgery. *J. Neurosurg.* 48:259-263, 1978.
30. Loew, F., Caspar, W.: Surgical approach to lumbar disc herniations. *Advances and technical standards in Neurosurgery*, Vol 5, pp:153-174, 1979.
31. Love, J.G., Schorn, G.V.: Thoracic disk protrusions. *JAMA*, Feb 22, Vol 191, No:8: 627-631, 1965.
32. Markolf, K.L.: The structural components of the intervertebral disc. A study of their contributions to the ability of the disc to withstand compressive forces, *J. Bone joint surg.*, 56:657-687, 1974.
33. Martin, W.S.: Pott's paraplegia. *J. Bone joint surg.* 53 B:596-608, 1971.
34. Martins, A.N.: Anterior cervical discectomy with and without interbody bone graft. *J. Neurosurg.*, 44:290-295, 1976.
35. Mixter, W.J., Barr, J.S.: Rupture of the intervertebral disc with involvement of the spinal canal. *New Engl. J. Med.* 211:210-215, 1934.

36. Mueller, R.: Prolapse of thoracic intervertebral discs. Acta Med Scand., 139:99, 1951.
37. Murphy, M.G., Gado, M.: Cervical discectomy without interbody bone graft. J. Neurosurg., 37:71-74, 1972.
38. Netter, H.E.: Nervous system, Vol 1, CIBA, 1968.
39. O'Connell, J.E.A.: Protrusion of the lumbar intervertebral discs. J. Bone joint surg., 33 B:8-30, 1951.
40. Odeku, E.L., Schneider, R.C.: Cervical spondylosis with neurologic deficit. Mich. Med. 65:533-541, 1966.
41. Paine, K.W.E, Houng, P.W.H.: Lumbar disk syndrome. J. Neurosurg., 37: 75-82, 1972.
42. Panjabi, M., White, A.: Basic biomechanics of the spine, Neurosurgery, 7:127-144, 1980.
43. Parke, W.W.: The applied anatomy of the intervertebral disc. Orthop. Clin. North. Am., 2:309-324, 1971.
44. Perot, P.L., Munro, O.D.: Transthoracic removal of midline thoracic disc protrusions causing spinal cord compression. J. Neurosurg. 31: 452-458, 1969.
45. Qudenhoven, R.: Articular Rhizotomy. Surg. Neurol. 4:275-278, 1974.
46. Raaf, J.: Removal of protruded lumbar intervertebral discs. J. Neurosurg. 32:604-611, 1970.
47. Robertson, J.T.: Anterior removal of cervical disc without fusion. Clin. Neurosurg. 20:259-261, 1973.
48. Robinson, R.A., Smith, G.W.: Anterolateral cervical disc removal and interbody fusion for cervical disc syndrome. Bull. John Hopk. Hosp., 96:223-224, 1955.

49. Robinson, R.A., Walker, A.E., Ferlic, D.C., et al.: The results of anterior interbody fusion of the cervical spine. *J. Bone joint surg.*, 44 A:1569-1587, 1962.
50. Ransohoff, J., Spencer, F., Siew, F., et al.: Transthoracic removal of thoracic disc. Report of three cases. *J. Neurosurg.* 31:459-461, 1969.
51. Rothman, R.H., Simeone, F.A.: *The spine*, W.B. Saunders Co., Philadelphia, 1975.
52. Sarpyener, M.A.: Congenital stricture of the spinal canal. *J. Bone joint surg.* 27:70-79, 1945.
53. Schimidek, H.H., Sweet, H.W.: *Operative neurosurgical techniques*. Grune and stratton, New York, 1982.
54. Schneider, C.R., Kahn, A.E., Crosby, C.E., Taren, J.A.: *Correlative Neurosurgery*, Third Edition, Vol 2, Charles Thomas Publisher, 1982.
55. Schults, H.E., Brogdon, B.G.: The problem of subdural placement in myelography. *Radiology* 79: 91-95, 1962.
56. Scoville, B.W., Corkill, G.: Lumbar disc surgery: Technique of radical removal and early mobilization. Technical note. *J. Neurosurg.* 39: 265-269, 1973.
57. Semmes, R.: *Clinical Neurosurgery*. Vol 9:78-92, Williams and Wilkins Company, Baltimore, 1960.
58. Shealy, C., Nowman, M.D.: Percutaneous radiofrequency Denervation of spinal facets, *J. Neurosurg.* 43:448-451, 1975.
59. Simmons, E.H., Bhalla, S.K.: Anterior cervical discectomy and fusion. *J. Bone joint surg.*: 51 B:225-237, 1969.
60. Taveras, M.J., Wood, H.E.: *Diagnostic neuroradiology*. 2nd Edition, The Williams and Wilkins Company, Baltimore, 1976.
61. Tel, E.: Servikal diskopatilerin anterior yaklaşım ve mikrosirurji ile tedavisi. *Anadolu Tıp Dergisi* 5: 331-349, 1983.

62. Weir, B.K.: Prospective study of 100 lumbosacral discectomies. *J. Neurosurg.* 50:283-298, 1979.
63. Wiesel, W.S., Ignatus, P., et al.: Intradural neurofibroma simulating lumbar disc disease. *J. Bone joint surg.* 58 A:1040-1042, 1976.
64. Wilberger, E.J., Pang, D.: Syndrome of the incidental herniated lumbar disc. *J. Neurosurg* 59: 137-141, 1983.
65. Williams, P.C.: *The lumbosacral spine.* Mc Graw Hill Book Company, New York-Toronto-Sydney-London, 1965.
66. Wilson, H.D., Campbell, D.D.: Anterior cervical discectomy without bone graft. *J. Neurosurgery* 47: 551-555, 1977.
67. Youmans, J.R.: *Neurological surgery,* 2nd Edition, W.B. Saunders Company, Philadelphia, 1982.
68. Young, R.H.: Protrusion of the intervertebral discs. *Edin. Med. J.,* 54: 14-29, 1947.