

T.C.

ANADOLU ÜNİVERSİTESİ

TIP FAKÜLTESİ

Çocuk Sağlığı ve Hastalıkları

Ana Bilim Dalı

ÇOCUKLARDA EKOKARDİYOGRAFİDE
SAPTANAN SOL VENTRİKÜL SERBEST DUVAR
KALINLIĞININ ELEKTROKARDİYOGRAFİK VOLTAJ
KRİTERLERİYLE KARŞILAŞTIRILMASI.

T. C.
ANADOLU ÜNİVERSİTESİ
MERKEZ KÜTÜPHANESİ

Dr.Ender AKSÜYEK

Uzmanlık Tezi/

Eskişehir - 1985

T.C.
ANADOLU ÜNİVERSİTESİ
Merkez Kütüphane

İÇİNDEKİLER

	<u>Sayfa No</u>
GİRİŞ-AMAÇ	1-3
GENEL BİLGİLER	4-16
YÖNTEM ve GEREÇLER.....	17-20
BULGULAR	21-29
TARTIŞMA	30-33
SONUÇLAR	34-35
ÖZET	36
KAYNAKLAR	37-40
EKLER	41-43

GİRİŞ-AMAÇ

Ekokardiyografi 30 yıllık tarihçesinde, klinik kardiolojide önemli bir rol oynadığını göstermiştir. Önceleri kalp kateterizasyonu bulguları standart olarak alınarak ekokardiyografik normlar saptanmaya çalışılmıştır. Gelişen ultrasaund teknikleriyle her geçen gün ekokardiyografi kalp kateterizasyonuna olan ihtiyacı azaltmaya devam etmektedir. Ekokardiyografinin gittikçe artan uygulamaları, gelecekte travmatik tekniklerin yerini alacağını düşündürmektedir. Ekokardiyografi gibi noninvazif olan bir tekniğin, kardiyak kateterizasyon ve anjiyografiye oranla sayısız yararları vardır. En belirgin yararı ise hastanın sağlığına zarar vermemesi ve tehlikeli olmamasıdır. Ayrıca, son derece ekonomiktir. Hastahane kalma süresini de hesap edersek, kalp kateterizasyonu, ekokardiyografiden 200 kere daha pahalıdır. Fizyolojik açıdan ele alınırsa, ekokardiyografi, gerçek bazal hemodinamik bilgiyi saptayabilir. Oysa, kateterizasyonda hasta ya sedatiflerin etkisi altındadır veya oldukça heyecanlıdır. Anjiyografide kullanılan kontrast materyalin kardiovasküler sistemde belirli bir fizyolojik etkisi vardır. Sık sık, seri olarak yapılan kalp kateterizasyonları pratik değildir; halbuki ekokardiyografi, gerektiğinde tekrarlanabilir. Muayeneler her yıl, her ay her hafta, her gün ve hatta her saatte yapılabilir. Bu nedenle, ekokardiyografi kalp hastalığı olan olguların izlenmesinde yararlı olabilir. Hastaların tıbbi ve cerrahi tedavisini objektif bir açıdan değerlendirmemizi sağlar. (1-6)

Pediyatrik ekokardiyografinin en önemli kullanım sahalarının biri de, yeni doğan dönemidir. Respiratuvar hastalıklar, metabo-

lik bozukluklar, sepsis veya hemoglobin deęişikliklerinde görülen semptomlar konjenital kalp hastalıklarını taklit edebilir ve doğru tanıyı koymak zor olabilir. Tanı için yapılacak olan kalp kateterizasyonu yeni doğan döneminde yüksek risk taşımaktadır. Radyolojik incelemeler de çok fazla bilgi vermeyebilir. Ekonun bu dönemde yan etki yapmadan, portabl olarak kullanılabilmesi ve birçok değerli bilgiler vermesi en önemli üstünlüklerinden biridir.⁽⁴⁻⁶⁾

Elektrokardiyografi kalbin ritmi, ritm bozuklukları, ventrikül ve atriyum hipertrofileri, miyokarditler, elektrolit bozukluklar gibi birçok durumda değerli bir noninvazif yöntemdir. Ekokardiyografinin uygulandığı her olguda kullanılabilir ve birlikte değerlendirilerek kalbin durumunu daha iyi açıklayabilir.

Bu çalışmanın amacı, Anadolu Üniversitesi Çocuk Polikliniğine başvuran olgularda:

a) Ekokardiyografik olarak sol ventrikül hipertrofisi tanısı konulan olgulardaki, elektrokardiyografik olarak sol ventrikül hipertrofisi kriterlerinin, duyarlılık ve özgüllüklerinin saptanması,

b) Kardiyolojik yönden normal olan grupta ekokardiyografik olarak ölçülen sol ventrikül arka duvar diyastolik kalınlığının, elektrokardiyografik olarak ölçülen, çeşitli derivasyonların voltajları ve yaş ile ilişkilerinin gözden geçirilmesi,

c) Tüm olgulardaki ekokardiyografik olarak ölçülen sol ventrikül arka duvar kalınlığının, elektrokardiyografik olarak ölçülen çeşitli derivasyonların voltajları ile ilişkilerinin gözden geçirilmesi,

d) Ekokardiyografik olarak sol ventrikül hipertrofisi saptanan grupta, sol ventrikül arka duvar diyastolik kalınlığının, elektrokardiyografik olarak ölçülen çeşitli derivasyonların voltajları ile ilişkilerinin gözden geçirilmesidir.

GENEL BİLGİLER

Kalbin 20000 devir/saniye'den daha yüksek frekanslı ses dalgaları ile noninvasif olarak incelenebilmesi esasına dayanan ultrasonografik kalp muayenesi veya kardiyolojide kullanılan terimi ile ekokardiyografi çağdaş teknolojinin tıp alanına son yıllarda kazandırdığı en önemli gelişmelerden biridir. Kalbin anatomik yapıları ve bunların fonksiyonları konusunda değerli bilgiler vermesi, genel durumu bozuk hastalarda dahi rahatça uygulanabilmesi, kansız oluşu, travmatik etkisinin olmaması ve gerektiğinde defalarca kere tekrar edilebilmesi ekokardiyografinin diğer bazı teknikler yanında önemli bir yer almasına neden olmuştur. (4,5)

Tıp alanında ultrasaund tanı yöntemi oldukça yeni olmasına rağmen mühendislik biliminde kullanılması 1800 yıllarına kadar uzanır. Özellikle İkinci Dünya Savaşı sırasında harp sanayiinde su altı cisimciklerini, deniz altıları incelemek için kullanılmıştır. Harp sanayiinin gizliliğinden dolayı bu gelişmeler sivil hayatta İkinci Dünya Savaşının sonuna kadar kullanılamamıştır. Firestone tarafından geliştirilen şiddetlendirilmiş ve yansıtılmış ultrasaund ilk defa 1953 yılında Dr.Hertz ve Dr.Edler tarafından kalp incelemelerinde kullanılmaya başlanmıştır (1).

1950 ortalarından 1960 başlarına kadar olan yayınların daha çok mitral kapak ile ilgili olduğunu görmekteyiz. (1,3) 1960 yılında Üçüncü Avrupa Kardiyoloji Kongresinde ve 1961'de İskandinav Tıp Mecmuasında Dr.Edler ve arkadaşları mitral darlığı, sol atriyal

tümörler, aorta darlığı ve perikart sıvılarının ekokardiyografik tanımlanmasını geniş olarak sunmuşlardır.^(1,3,4) Daha sonraki yıllarda değişik araştırmacılar tarafından yapılan yayınlar ile bu yöntem Amerika'da bir Ultrasaund Enstitüsü kurulacak kadar itibar görmüştür. Bu enstitü kavram kargaşalığını önlemek için kalbin ultrasaund tekniği ile incelenmesine "Ekokardiyografi" denilmesini kabul etmiştir.⁽¹⁾

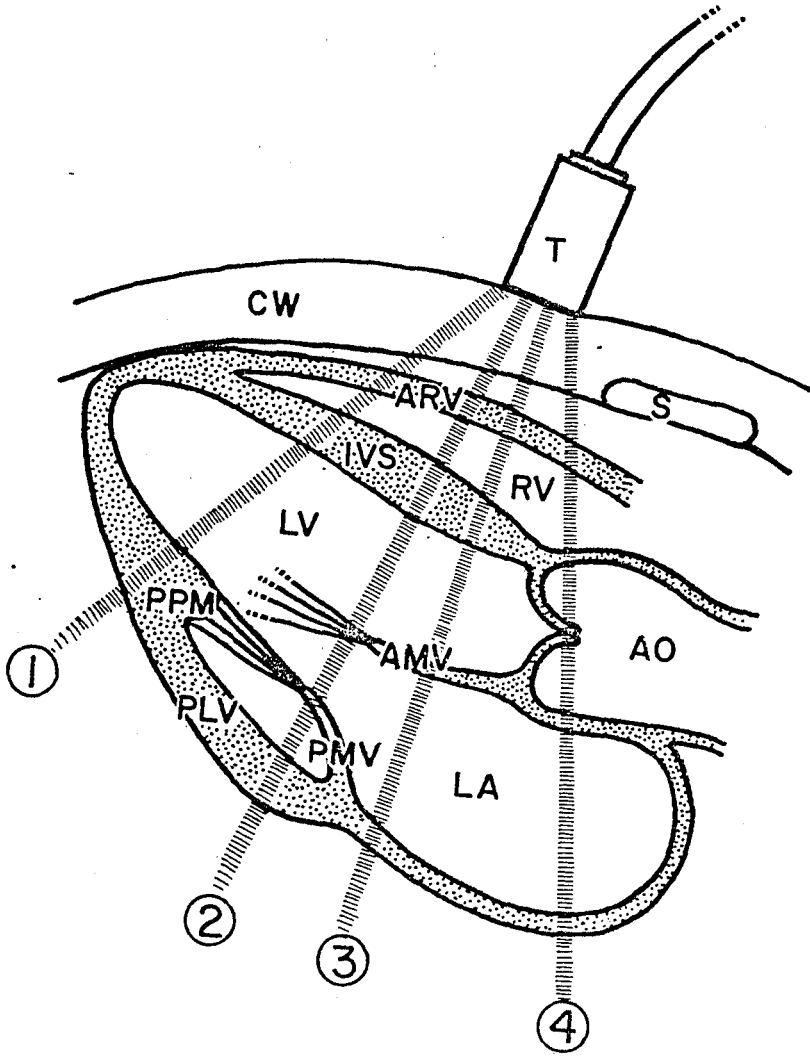
Ultrasaund frekansı 20000 devir/saniyeden fazla olup kulağımızın duyamayacağı seslerdir⁽²⁾. Tıpta tanısal amaçlar için kullanılan seslerin frekansları ise birkaç milyon devir/saniye'dir. Ultrasaund'un yararlı bir tanı aleti oluşunun başlıca nedeni, işitilebilir sesin aksine, istenilen yere çok kolayca bir ses hüzmesi olarak gönderilebilmesi, kırılma ve yansıma kanunlarına uyuşu ve çok ufak cisimler tarafından bile yansıtılabilmesidir. Ultrasaund'un başlıca dezavantajı ise gaz ortamlarda ilerlemesinin çok güç oluşudur. Örneğin, havadan ultrasaund'un geçip ilerlemesi gerçekten olanaksızdır. Bu nedenle transdüserle hastanın vücudunun hava almaya- cak şekilde temas etmesi gereklidir. Ayrıca vücudun, içinde hava bulunan kısımlarını bu yöntemle incelemek çok güçtür.^(1,2)

Ultrasaund bir piezoelektrik (basınç-elektrik) kristalden iletilir. Kuvars, baryum titinat, zirkonat titinat gibi piezoelektrik maddeler elektrik alanının etkisi ile şekil değiştirirler; kristallerinden bir elektrik akımı geçirildiğinde, kutupların elektriksiz yük durumuna göre kristal daralır veya genişler. Bu daralma ve genişleme de ses dalgalarında sıklık veya seyreklik meydana getirir. Diğer yandan bir ses dalgası böyle bir kristale

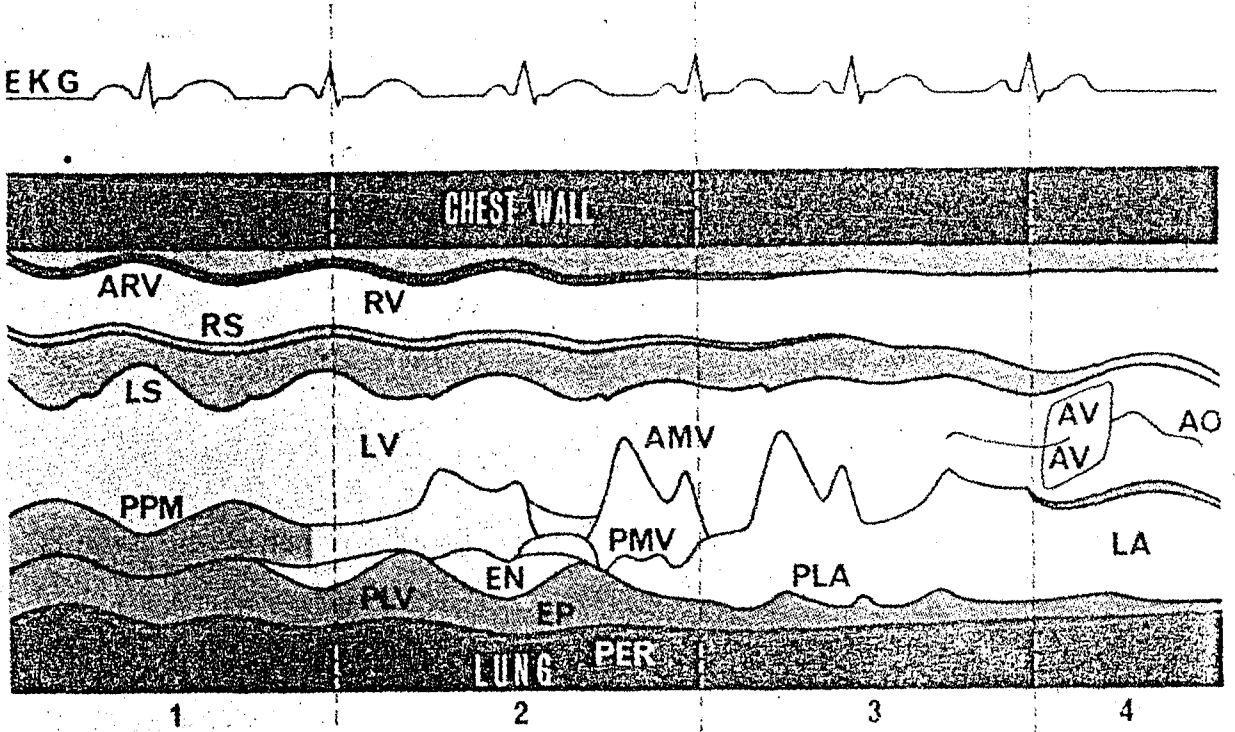
çarptığında bir elektrik akımı meydana getirir(3). Piezoelektrik kristale (transdüser'e) gelen elektrik enerjisi ses dalgası haline dönüşerek tek yönlü olarak vücuda girer ve değişik dansiteli dokularla karşılaşır. Yoğunluğu farklı dokulardan dalgaların bir kısmı yansır, bir kısmı ise yoluna devam eder. Yansıyıp geri gelen ses dalgaları transdüser tarafından elektrik enerjisi haline çevrilererek sinyal güçlendiriciye yollanır; buradan geçtikten sonra bir ossiloskop aracılığıyla ekranda gösterilir. Ekoların alınmasında yaklaşık 2-5 milyon devir/saniye (Mega Hertz)'lik frekansı olan transdüserler kullanılır. Yüksek frekanslı ultrasaund çok ufak yüzeylerden bile yansıdığından ultrasonik enerjinin büyük kısmı yansır ve vücudun derinlerine çok az bir kısmı geçer.Sesin frekansı arttıkça vücuda geçme yeteneği ve miktarı azalır. Bu nedenle adölesanda 2.25 MHz, büyük çocukta 3.5 MHz, yeni doğan bebeklerde ise 5 MHz'lik transdüserler tercih edilir.(1-6)

Ekokardiyografik inceleme hasta sırtüstü yatarken yapılır. Bazen hafif soluna yatırılarak yapılması gerekebilir. Transdüserler ekokardiyografik pencere olarak tanımlanan sternumun sol kenarında 2. ilâ 5 interkostal aralıklar arasında göğüs duvarına değişik eğimler vererek uygulanır. Bu eğimler ile 4 ayrı standart pozisyonda ekolar elde edilir (Şekil 1).

Birinci pozisyonda transdüser apeks'e doğru çevrilir ve önce göğüs duvarı sonra sırasıyla sağ ventrikül ön duvarı, sağ ventrikül kavitesi interventriküller septum, sol ventrikül kavitesi, arka papiller, kaslar ve sol ventrikül arka duvarı görülür.



Şekil 1- Transdüser, apekten kalbin tabanına doğru yöneltilildiğinde, ultrasonik dalganın yapılar içinden geçişini göstermektedir. CW: göğüs duvarı, T: transdüser, S: sternum, ARV: sağ ventrikül ön duvarı, RV: sağ ventrikül kavitesi, IVS: interventriküler septum, LV: sol ventrikül, PPM: posterior papiller kas, PLV: sol ventrikül arka duvarı, AMV: ön mitral kapağı, PMV: arka mitral kapağı, AO: aort, LA: sol atriyum. (Feigenbaum, H.)¹



Şekil 2- Transdüser apekten (pozisyon 1) kalbin tabanına doğru (pozisyon 4) yöneltildiğinde, ekokardiyogramın diyagramatik görünümünü sunmaktadır. Noktalı çizgiler arasındaki saha, Şekil 1'de gösterildiği gibi, transdüser pozisyonuna uyar. EN: sol ventrikül endokardiyumu, EP: sol ventrikülün epikardiyumu, PER: pericardium, PLA: sol atriyum arka duvarı. Diğer simgeler Şekil 1'dekilerin aynıdır. (Feigenbaum, H.)¹

İkinci pozisyonda sol ventrikül kavitesi içinde ön ve arka mitral kapaktan gelen ekolar kaydedilir. Arka kapak her zaman iyi bir şekilde görülmeyebilir.

Üçüncü pozisyonda arka mitral kapak yerine sol atriyum kavitesi belirir.

Dördüncü pozisyonda ise, sağ ventrikülden sonra interventriküler septumdan sonra gelen eko aortik kökün ön duvarından gelen ekoya dönüşür ve ön mitral kapağı aortik kökün arka duvar ekosunu oluşturur. Bu eko aynı zamanda sol atriyumun ön duvar ekosudur. İki aortik duvar arasında aort kapakları kaydedilebilir. Daha arkada sol atriyum ve sol atriyum arka duvarı görülür(Şekil 2).

Transdüser bulunduğu yerde yukarı sol kulağa doğru yönlendirilirse pulmoner arter, aşağı mediale doğru eğilendirilirse triküspit valvülüne ait ekolar kaydedilebilir⁽⁴⁾.

Pek çok kalp hastalığının tanısında ekokardiyografiden yararlanılır. Kalp kapaklarının durumu, fonksiyonları, kalp kaviteleri, büyük damarlar ve bunların yerleşim şekilleri, semilüner valvüllere ait bozukluklar, sol ventrikül fonksiyonları, hipertrofi hakkında çok yararlı bilgiler sağlar.

M-Mode Ekokardiyografinin Kullanım Alanları:

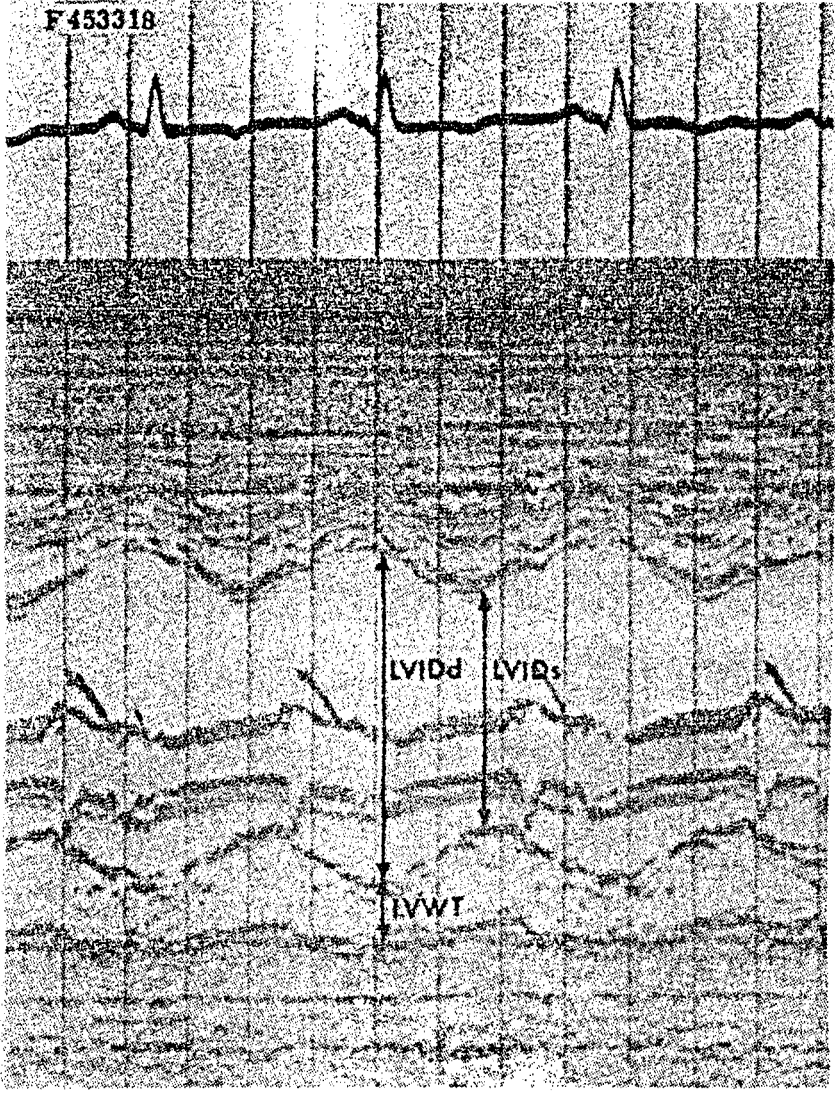
Mitral stenozunda ön ve arka mitral kapakçıklar iyi açılmazlar, kapakçıklar fibrotik, kalsifiye olabilir, mitral EF eğimi (kapak hareketi) azalmıştır. Mitral yetmezliğinde mitral kapaktan geçen kan akımı arttığından mitral kapağın total yüksekliği artmıştır. Normal olan bir ekokardiyogramda mitral darlığı olmadığı söylenebilir, fakat mitral yetmezliği ekarte edilemez. Mitral

kapak prolapsusunda mitral kapaklar sistolde kapandığında arkaya doğru hareket ederler. Parçalanmış, yırtılmış mitral kapakçıklar eko'da görülebilir. İdiyopatik hipertrofik subaortik stenozda mitral ön kapağı sistolün ikinci yarısında öne doğru hareket eder. Aort yetmezliğinde mitral kapağı diyastol sırasında titreşimler yapar. Şiddetli aort yetmezliğinde mitral kapak erken olarak kapanır. Protez mitral kapağının fonksiyonlarının belirlenmesinde ekokardiyografinin rolü araştırılmaktadır. Kalsifikasyonlu veya kalsifikasyonsuz aort darlıklarında aortik kapaklar kalınlaşmış olup sistol sırasında iyi açılmazlar. Aortik kan akımı, kalp debisi hesaplarında kullanılmaktadır. Operatörler bazen operasyon öncesi aorta kökünün büyüklüğünü bilmek isteyebilirler. Triküspit ve pulmoner kapaklar, mitral ve aort kapakları gibi kolaylıkla kaydedilemeyebilirler. Ayrıca, bu kapakların kaydedilmesinden elde edilen yararlar da ekokardiyografik teknik yönünden çok sınırlıdır.^(1,5)

Sol ventrikül iç çapı, septum ve arka duvar sistolik ve diyastolik kalınlıkları ölçülebilir. Hipertrofilerin saptanmasında, kalp debisinin hesaplanmasında kullanılabilir. Sol ventrikül hacim yükselmelerinde, septal hareketler abartılmış görülür. Sağ ventrikül hacminin fazla yüklenmiş olduğu soldan sağa şantlı atriyal septal defekt veya ventriküler septal defektli olgularda septumun sistolde normalde arkaya beklenen hareketi yerine öne doğru paradoks hareket ettiği görülmüştür. Pulmoner hipertansiyon, soldan sağa olan şantın miktarını azaltınca, septal hareket örneği normale doğru döner. Hipoplastik sağ ventrikülü olan triküspit atrezili olgularda septum göğüs duvarına çok yakındır ve sağ ventrikül kavitesi görülemez. Sol atriyum miksomalarında saplı tümör diyastol

sırasında mitral ön kapağın arkasında eko bulutu meydana getirebilir. Perikardiyal sıvılarda sağ ventrikül ön duvarı ile göğüs duvarı ve sol ventrikül arka duvarı ile arka perikardiyum arasında ekosuz alan görülür ve tanısal ultrasaund'un en yaygın uygulamalarından biri olmuştur. Ekokardiyogram küçük ventriküler septal defektlerin saptanmasında yararlı olmamasına rağmen büyük ventriküler septal defektlerin bulunduğu birçok doğumsal anomalilerde yardımcı olabilir. Fallot tetrolojisinde interventriküler septum aort kökünü ortalar, septum, aort ön duvarı ile ventriküler septal defektin bulunduğu yerde kaybolur, aortik kök dilatedir ve interventriküler septumun var olan kısmı normal olarak hareket eder. Sağ ventrikül boyutlarının anormal olması pulmoner stenoz'u, mitral kapak akımının artmış olması Patent Duktus Arteriosus'u düşündürülebilir fakat spesifik değildir. Hipoplâstik sol ventrikül mitral atrezisinin indirekt bir belirtisi olarak düşünülür. Trunkus Arteriosus'da interventriküler septum ve aorta arasında devamsızlık bulunur, görülen aorta geniştir ve hem sağ, hem de sol ventrikülden kan alıyor şeklinde görünür. Koroner arter hastalığı ve miyokard hastalıklarında M-Mode ekokardiyografinin verebileceği bilgiler sınırlıdır.(5-12)

Şekil 3, sol ventrikül arka duvar endokardiyumu ile epikardiyumu arasındaki uzaklığın ölçülebileceğini göstermektedir. Bu ölçü, sol ventrikül duvar kalınlığı hakkında bir tahmin yapılmasına olanak sağlar^(13,14). Bu şekilde, ölçü diyastol sonunda alınmıştır ve EKG'nin R dalgasına isabet eder. Birçok çalışmacılar otopsilerde veya açık kalp ameliyatları sırasında yapılan ölçümler ile ekokardiyografik olarak yapılan ölçümler arasında şaşırtıcı



Şekil 3- Sol ventrikül ekokardiyogramı. Diyastolik sol ventrikül iç boyutu (LVIDd), interventriküler septumun sol kenarı ve end-diyastolde, arka sol ventrikül endokardiyumu arasından alınmış olup, elektrokardiyogramın R dalgasına uymaktadır. Sistolik sol ventrikül iç boyutu (LVIDs), interventriküler septumun aşağıya doğru hareket eden sivri ucundan alınmıştır. Sol ventrikül arka endokardiyumu ve epikardiyumu arasındaki mesafe, sol ventrikül duvar kalınlığını (LVWT) temsil eder. (Feigenbaum, H.)¹

derecede iyi bir korelasyon bulmuşlardır. (13,14,16,17,18)

Böylece sol ventrikül arka duvar diyastolik kalınlığının arttığı durumlarda sol ventrikül hipertrofisinden bahsedilebilir.

Meyer tarafından saptanan normlar aşağıda görüldüğü gibidir.⁽⁶⁾

	n	\bar{x} (mm)	$\mp 2SH$
1 hafta - 3 ay	24	3,4	0,8
4 ay - 12 ay	15	3,8	0,8
1 - 2 yaş	23	4,5	0,9
3 - 5 yaş	30	4,9	1,2
6 - 10 yaş	41	6,1	1,2
11 - 15 yaş	32	7,3	1,5
> 15 yaş	17	7,9	1,8

Kalp, kalp kasının ritmik kontraksiyonlarına neden olan ritmik impulslar yaratabilme ve bu impulsları kalp kasi boyunca hızlı bir şekilde iletebilme özelliğine sahip bir sistemle donatılmıştır. Bu impulslar kalp boyunca ilerlerken kalbi çevreleyen dokulara yayılırlar. Vücut yüzeyinde de az miktarda bir yayılım olur. Deri üzerine konan elektrodlarla bu yayılım kaydedilebilir. Bu kayıt bilinen anlamda elektrokardiyogram'dır.⁽¹⁹⁻²⁰⁾

Normal EKG'de P dalgası, QRS kompleksi ve T dalgası bulunur. QRS kompleksini, Q dalgası, R dalgası ve S dalgası gibi üç farklı dalga oluşturur.

P dalgası atriyum depolarizasyonunu, QRS kompleksi ventrikül

depolarizasyonunu, T dalgası ventrikül repolarizasyonunu gösterir.

Standart olarak D_1 , D_2 , D_3 , AVL, AVR, AVF, V_1 , V_2 , V_3 , V_4 , V_5 , V_6 olmak üzere 12 derivasyonda EKG'ler çekilir.

Pediatride EKG'nin en önemli kullanımı, ventrikül kalınlığı ve ventrikül hipertrofisinin belirlenmesindedir. Ufak çocuklarda sağ ventrikül hakimiyeti nedeniyle aks yetişkinlere göre sağdadır. Erişkinlerde ise sol ventrikül hakimiyeti nedeniyle aks hafif soldadır. Genel olarak ölçülen voltajlar çocuk yaş grubunda erişkinlere göre daha yüksektir. Kalp kasının kalınlığı, göğüs duvarının kalınlığı, kalbin elektroda olan uzaklığı, ventrikülün göğüs boşluğundaki pozisyonu, elektriki kuvvetlerin yönünün, ölçülen voltajları etkilediği düşünülmektedir (21-22). Birçok değişkenin EKG'deki voltajları etkilemesi ventrikül hipertrofisi konusunda kesin kriterler konulmasını zorlaştırmaktadır (23-31). Çocukluk yaş grubunda sol ventrikül hipertrofisi için kabul edilen kriterler şu şekildedir:

Standart ekstremite derivasyonlarında:

a- D_2 ve D_3 derivasyonlarında R dalgalarının voltajlarının toplamı 45 mm. den fazla veya D_1 derivasyonunda R dalgasıyla D_3 derivasyonundaki S dalgasının voltajları toplamı 30 mm. nin üzerinde olması,

b- QRS aksı -30° den fazla ise,

Unipolar ekstremite derivasyonlarında (sol ventrikül hipertrofisinde fazla kullanılan kriterler değildir)

a- aVL veya aVF'deki R dalgalarının 20 mm. den yüksek olması

b- Simetrik T dalgaları ile birlikte aVL veya aVF de 4 mm. den daha derin Q dalgası olması

c- Sol ventrikül hipertrofisinde aVR her zaman negatif olur.

Unipolar göğüs derivasyonları:(sol ventrikül hipertrofisi tanısında sıklıkla kullanılırlar)

a- V_{1-2} derivasyonunda S dalgası derinliğinin 25 mm. den fazla olması, V_{5-6} derivasyonundaki R dalgasının 30 mm'den yüksek olması, V_{1-2} 'deki en derin S dalgasıyla V_{5-6} 'daki en yüksek ölçülen R dalgaları toplamının 45 mm'den fazla olması,

b- Simetrik yüksek T dalgalarıyla birlikte V_{5-6} 'da 4 mm'den derin Q dalgalarının bulunması,

c- V_{5-6} 'da ST çökmesiyle birlikte ters dönmüş T dalgalarının bulunması.

Sol atriyal hipertrofiyi gösteren P mitrale indirekt bir bulgudur. (21-23)

Sol ventrikül hipertrofisi genellikle hipertansiyonda, aort stenozu veya aort yetmezliği gibi aortik valvüler hastalıklarda, mitral yetmezliğinde, beriberide, hipertiroidide, miyokardid ve miyokardiyopatilerde, patent duktus arteriozus, aort koarktasyonu, triküspit atrezisi gibi konjenital kalp hastalıklarında oluşur (22,32). Sol ventrikül hipertrofisi sol ventrikül kütesinin artması şeklinde yorumlanabilir. Bu durumun çocuğun yaşına, vücut ağırlığına ve vücut yüzeyine göre değişim göstermesi beklenir. Erişkinlerde sol ventrikül ağırlığı vücut ağırlığının

%0.5'inden fazla olduđu durumlar sol ventrikül hipertrofisi kabul edilmekle birlikte, çocukluk yaş grubunda sol ventrikül ağırlığı ile ilgili standartlara literatürde rastlanamamıştır.

YÖNTEM VE GEREÇLER

Anadolu Üniversitesi Tıp Fakültesi Çocuk Polikliniğine başvuran 40 normal, 33 kardiyolojik bulgusu (VSD, Aort Stenozu, mitral yetmezliği, pulmoner stenoz, ASD, mitral stenozu gibi) olan, yaşları 9 gün ile 14 yaş arasında değişen toplam 73 olgunun eş zamanlı olarak çekilen elektrokardiyogram ve ekokardiyografileri incelendi. Öyküsünde, fizik incelemesinde ve radyolojik tetkiklerinde kardiyolojik yönden patoloji saptanmayan 40 hasta normal olarak kabul edildi. Araştırmada Picker Echowiew 80-C Ultrasonoskop kullanıldı. Standart kosta aralıklarından 3.5 MHz'lik foküssüz transdüser ile alınan sol ventriküle ait yapılar önce ekoskopta belirlendi. Daha sonra osiloskopik görüntü, saniyede 50 mm. hızla kayan özel eko kağıdına fotoğraf sistemi ile kaydedildi. Elde edilen traselerde ekokardiyografik ölçümler eşzamanlı kaydedilen EKG'lerdeki R dalgaları referans noktası alınarak yapıldı.

Amerikan Ekokardiyografi Komitesinin önerdiği şekilde, mitral ön kapağın ve sol ventrikül arka duvarının en iyi görüldüğü yerden sol ventrikül arka duvar diyastolik ölçümleri yapıldı⁽³³⁾. Standart EKG'ler hastalar tam sakin durumda iken çekildi.

Ekokardiyografik olarak ölçülen sol ventrikül arka duvar diyastolik kalınlıkları, Meyer tarafından verilen normlar esas alınarak değerlendirildi.⁽⁶⁾ Ölçümlerin Meyer normlarından yüksek olduğu durumlar sol ventrikül hipertrofisi olarak kabul edildi. Sol ventrikül hipertrofisi saptanan 27 olgunun 9'unun kardiyolojik

yönden yakınması yoktu, 18 olgunun ise çeşitli (VSD, Aort Koarktasyonu, Mitral Yetmezliği gibi) kardiyolojik bulguları vardı.

Ekokardiyografik olarak sol ventrikül hipertrofisi saptanan ve saptanamayan olguların EKG'lerindeki $D_2R+D_3R > 45$ mm, $SV_{1-2} > 25$ mm, $RV_{5-6} > 30$ mm, ve $SV_{1-2}+RV_{5-6} > 45$ mm kriterlerinin duyarlılık ve özgüllük dereceleri saptanmaya çalışıldı.

D_2 ve D_3 derivasyonlarındaki R dalgalarının voltajlarının toplamı, V_{1-2} derivasyonunda ölçülen en derin S dalgası voltajı, V_{5-6} derivasyonunda ölçülen en yüksek R dalgası voltajı, V_{1-2} derivasyonundaki ölçülen en derin S dalgası voltajı ile V_{5-6} derivasyonunda ölçülen en yüksek R dalgası voltajı toplamıyla; sol ventrikül arka duvar diyastolik kalınlığı arasındaki ilişkiler normal çocuklarda, hastalarda, daha sonra tüm olgularda birlikte incelendi.


Normal çocuklarda yaş ile ölçülen sol ventrikül arka duvar diyastolik kalınlığı arasındaki ilişki incelenerek regresyon denklemi saptandı.

Şekil 4 ve 5'te olgularımızın ikisinin çekilen ekokardiyogramları görülmektedir. Olguların tümü ekte sunulmuştur.

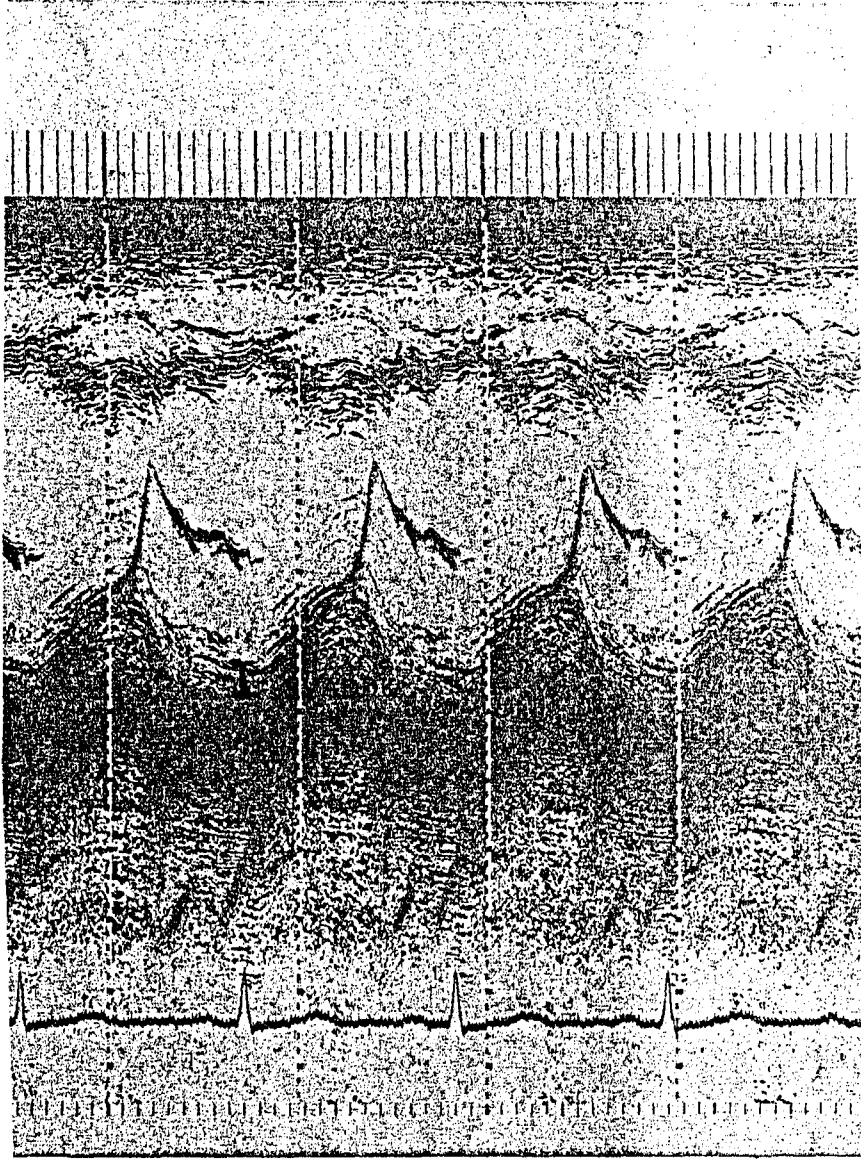
Istatistik Yöntemleri:

Verilerin analizinde Varyans analizi

Student t testi, χ^2 testi, Kolmogorow - Smirnov testi kullanıldı (34).



Şekil 4- Olgularımızdan birinde çekilen ekokardiyogram ve SVADDK'nın ölçüldüğü yer görülmektedir. (A.B. isimli olgumuzdan alınmıştır).



Şekil 5- Olgularımızdan birinde çekilen ekokardiyogram ve SVADDK'nın ölçüldüğü yer görülmektedir. (N.Y. isimli olgumuzdan alınmıştır).

BULGULAR

Anadolu Üniversitesi Çocuk Polikliniğine başvuran 40 normal ve 33 kardiyolojik bulgusu olan, olmak üzere toplam 73 olgunun cinsiyete ve yaşlara göre dağılımı Tablo I'de verilmiştir.

Tablo I: Olguların yaşlara göre dağılımı

Yaş(yıl)	Normal	Kardiyolojik bulgusu olan	Toplam	%
0	3	6	9	12,3
1	-	2	2	2,7
2	-	3	3	4,1
3	3	2	5	6,9
4	4	1	5	6,9
5	4	1	5	6,9
6	3	-	3	4,1
7	3	-	3	4,1
8	7	6	13	17,8
9	2	1	3	4,1
10	2	4	6	8,2
11	4	3	7	9,6
12	3	-	3	4,1
13	2	1	3	4,1
14	-	3	3	4,1
Toplam	40	33	73	100,0

(Ortalama yaş (\bar{x}) = 6,85 \pm 0,45 yaş/ yıl)

(D_{maks} = 0,240 P > 0,05)

73 olgunun 37'si (%50,7) kız olup, 36 sı (%49,3) erkektir. Her iki cins arasında istatistiksel olarak ayrıcalık saptanmamıştır ($P > 0,50$). Normal ve kardiyolojik bulgusu olan olguların yaş gruplarına göre dağılımları, istatistiksel olarak, Kolmogorow-Smirnov testine göre önemsiz olduğu saptanmıştır ($D_{maks} = 0,240$, $P > 0,05$).

Öykü, fizik inceleme ve radyolojik olarak kardiyolojik yakınması olmayan normal çocukların yaş gruplarına göre dağılımları ve ölçülen ortalama sol ventrikül arka duvar diyastolik kalınlıkları (SVADDK) standart hataları ve %95 min-max değerleri ile Tablo II'de verilmiştir .

Tablo II: Normal olguların yaş gruplarına göre SVADDK değerleri

YAŞ GRUBU	n	\bar{x} (mm)	$SH_{\bar{x}}$ (mm)	%95 min-max değerleri (mm)
≤ 1	3	4.60	0.93	2.77-6.42
1-6	13	5.66	0.29	5.09-6.23
7-10	14	6.59	0.28	6.04-7.14
11-14	10	8.05	0.52	7.03-9.07

Normal çocukların SVADDK'ları, 1-6 ve 11-14 yaş grubunda, Meyer tarafından verilen normlardan, istatistiksel olarak önemli düzeyde yüksek ($P < 0.01$), 7-10 yaş grubunda ise fark istatistiksel olarak önemsiz ($P > 0.05$) saptanmıştır. Bir yaşından ufak 3 olgumuz olduğu için Meyer'in normlarıyla karşılaştırılmamıştır.

Olguların yaşları arttıkça ölçülen SVADDK'larının da önemli düzeyde arttığı istatistiksel olarak bulunmuştur.

Normal çocukların yaş ile, ölçülen sol ventrikül arka duvar diyastolik kalınlığı arasında korelasyon analizine göre de $r = 0.62$ düzeyinde istatistiksel olarak önemli bir ilişki saptanmıştır.

($r = 0.62$, $t = 4.87$, $SD = 38$, $P < 0.001$). Normal bireylerde yaş ile SVADDK arasındaki regresyon denklemi şu şekilde bulunmuştur:

$$y = 4.43 + 0.28 x \quad SH_{y-y'} = 1.30$$

Bu denklemde y ; ölçülmesi beklenen sol ventrikül arka duvar diyastolik kalınlığını, x ; yaş/yıl'ı belirtmektedir.

Tablo III'de Ekokardiyografik olarak sol ventrikül hipertrofisi saptanan ve saptanamayan olgular ile D_2 ve D_3 derivasyonlarındaki R dalgaları toplamı 45 mm'yi geçen ve geçmeyen olguların ilişkisi görülmektedir.

Tablo III: EKG'de D_2 - D_3 derivasyonlarındaki R dalgaları toplamı ile sol ventrikül arka duvar kalınlık ilişkileri:

$D_2 + D_3$ R dalgaları	EKO'da Sol Ventrikül Hipertrofisi		Toplam
	Saptanamayan	Saptanan	
≤ 45 mm	46	25	71
> 45 mm	0	2	2
Toplam	46	27	73

Tablo III'de EKG değerlerinin EKO değerlerine göre:

Özgüllük Derecesi % 7

Duyarlılık Derecesi %100.

olarak bulunmuştur.

$D_2R + D_3R$ 45 mm'nin üzerinde olan 2 olgunun her ikisinde de EKO'da sol ventrikül hipertrofisi saptanmıştır. EKO'da sol ventrikül hipertrofisi saptanan 27 olgunun ancak 2 tanesinde D_2R ve D_3R voltajları toplamı 45 mm'nin üzerinde bulunabilmiştir.

Tablo IV'de Ekokardiyografik olarak sol ventrikül hipertrofisi saptanan ve saptanmayan olguların EKG'lerindeki V_{1-2} derivasyonunda ölçülen S dalgasının derinliği 25 mm'den düşük ve yüksek olduğu olgularla ilişkisi görülmektedir.

Tablo IV: EKG'de V_{1-2} derivasyonlarındaki S dalgası ile sol ventrikül arka duvar diyastolik kalınlık ilişkileri

SV_{1-2}	EKO'da Sol Ventrikül Hipertrofisi		Toplam
	Saptanmayan	Saptanan	
≤ 25 mm.	40	19	59
> 25 mm.	6	8	14
Toplam	46	27	73

Tablo IV'de EKG değerlerinin EKO değerlerine göre:

Özgüllük Derecesi : %30

Duyarlılık Derecesi:%87

olarak bulunmuştur.

Eko'da hipertrofi saptanan 27 olgunun 19'unda SV_{1-2} 'de ölçülen voltaj değerleri 25 mm'nin altında saptanmıştır.

Tablo V'de Ekokardiyografik olarak sol ventrikül hipertrofisi saptanan ve saptanmayan olguların EKG'lerinde V_{5-6} derivasyonunda ölçülen R dalgasının yüksekliği 30 mm'den düşük ve yüksek olduğu olgularla ilişkisi görülmektedir.

Tablo V: EKG'de V_{5-6} 'daki R dalgası ile sol ventrikül arka duvar diyastolik kalınlık ilişkileri

RV_{5-6}	EKO'da Sol Ventrikül Hipertrofisi		Toplam
	Saptanmayan	Saptanan	
≤ 30 mm.	45	20	65
> 30 mm.	1	7	8
Toplam	46	27	73

Tablo V'de EKG değerlerinin EKO değerlerine göre:

Özgüllük Derecesi : % 26

Duyarlılık Derecesi: % 98

olarak bulunmuştur.

Eko'da sol ventrikül hipertrofisi saptanmayan olguların sadece birinde RV_{5-6} 30 mm'nin üzerinde ölçülmüştür.

Tablo VI'da Ekokardiyografik olarak sol ventrikül hipertrofisi saptanan ve saptanmayan olguların EKG'lerinde ölçülen $SV_{1-2} + RV_{5-6}$ değerlerinin 45 mm'den düşük ve yüksek olduğu olgularla ilişkisi görülmektedir.

Tablo VI: EKG'de $SV_{1-2} + RV_{5-6}$ voltajları toplamı ile sol ventrikül arka duvar diyastolik kalınlık ilişkileri:

$SV_{1-2} + RV_{5-6}$	EKO'da Sol Ventrikül Hipertrofisi		
	Saptanmayan	Saptanan	Toplam
≤ 45	36	10	46
> 45	10	17	27
Toplam	46	27	73

Tablo VI'da EKG değerlerinin EKO değerlerine göre:

Özgüllük Derecesi : %63

Duyarlılık Derecesi: %78

olarak bulunmuştur.

10 olguda Eko normal olduğu halde $SV_{1-2} + RV_{5-6}$, 45 mm'nin üzerinde ölçüldüğü, 10 olguda da Eko'da sol ventrikül hipertrofisi saptandığı halde voltajın 45 mm'nin altında olduğu Tablo VI'da görülmektedir.

Çalışmamızda daha sonra klinik olarak normal saptanan 40 olguda sol ventrikül arka duvar diyastolik kalınlığı ile $D_2R + D_3R$, SV_{1-2} , RV_{5-6} , $SV_{1-2} + RV_{5-6}$ voltajları arasındaki ilişkiler korelasyon analizine göre bakılmıştır.

Normal grupta, incelediğimiz olgularda SVADK ile EKG'deki $D_2R + D_3R$, SV_{1-2} , RV_{5-6} , $SV_{1-2} + RV_{5-6}$ voltajları arasında Tablo VII'de görüldüğü gibi istatistiksel yönden önemli düzeyde bir ilişki bulunamamıştır.

Tablo VII: Normal olgularda EKO'da ölçülen SVADDK ile EKG voltajlarının korelasyon katsayısı ve istatistiksel analizi:

EKG Voltajları	Regresyon Değerleri			
	r	t	SD	P
$D_2R + D_3R$	0,20	1,26	38	$> 0,20$
SV_{1-2}	0,07	0,43	38	$> 0,50$
RV_{5-6}	0,25	1,59	38	$> 0,10$
$SV_{1-2} + RV_{5-6}$	0,18	1,13	38	$> 0,20$

Kardiyolojik yakınması olan 33 olguda EKG'deki R ve S dalgaları voltajlarına bakılarak ($D_2R + D_3R$, SV_{1-2} , RV_{5-6} , $SV_{1-2} + RV_{5-6}$) SVADDK'nın tahmin edilebileceği Tablo VIII'de görülmektedir.

Tablo VIII: Kardiyolojik yakınması olan olgularda EKO'da ölçülen SVADDK ile EKG voltajlarının korelasyon katsayısı ve istatistiksel analizi:

EKG Voltajları	Regresyon Değerleri			
	r	t	SD	P
$D_2R + D_3R$	0,47	2,96	31	$< 0,001$
SV_{1-2}	0,63	4,52	31	$< 0,001$
RV_{5-6}	0,57	3,86	31	$< 0,001$
$SV_{1-2} + RV_{5-6}$	0,68	5,16	31	$< 0,001$

Tüm olgular incelendiğinde EKG'deki R ve S dalgaları voltajlarına bakılarak SVADDK'nın tahmin edilebileceği Tablo IX'da görülmektedir.

Tablo IX: Tüm olgularda EKO'da ölçülen SVADDK ile EKG voltajlarının körelasyon katsayısı ve istatistiksel analizi:

EKG Voltajları	Regresyon Değerleri			
	r	t	SD	P
$D_2R + D_3R$	0,44	4,13	71	< 0,001
SV_{1-2}	0,36	3,25	71	< 0,005
RV_{5-6}	0,37	3,36	71	< 0,005
$SV_{1-2} + RV_{5-6}$	0,45	4,24	71	< 0,001

Sol ventrikül hipertrofisi saptanan olgularda SVADDK'larına $D_2R + D_3R$ veya SV_{1-2} derivasyonlarına bakarak tahmin edilemeyeceği fakat RV_{5-6} ve $SV_{1-2} + RV_{5-6}$ derivasyonlarının hipertrofi derecesini saptamakta yararlı olabileceği Tablo X'da görülmektedir.

Tablo X: EKO'da sol ventrikül hipertrofisi saptanan olgularda SVADDK'ları ile EKG voltajlarının korelasyon katsayısı ve istatistiksel analizi

EKG Voltajları	Regresyon Değerleri			
	r	t	SD	P
$D_2R + D_3R$	0,34	1,79	25	>0.05
SV_{1-2}	0,35	1,90	25	>0.05
RV_{5-6}	0,48	2,77	25	<0.02
$SV_{1-2} + RV_{5-6}$	0,50	2,89	25	<0.01

TARTIŞMA

Normal olgularda ve kalp hastalarında sol ventrikül boyutları ve fonksiyonları konusunda ekokardiyografi son yıllarda giderek daha fazla kullanılmaktadır.

Papiller kaslar, trabekülasyonlar ve korda tendinae sistolik ölçümlerde karışıklığa neden olmasından dolayı, ultrasonik çalışmalarda yalnızca sol ventrikül arka duvar diyastolik kalınlığının ölçümü tercih edilmektedir. Analizlerde diyastolik veriler daha güvenilir olarak kullanılmaktadır. Otopsilerde ölçülen sol ventrikül arka duvar kalınlıkları kesilen bölgeye, papiller kaslara ve miyokardiyal duruma göre değişiklikler gösterir. Sol ventrikül hipertrofisini belirlemede noninvasif olan EKG ve Ekokardiyografi invazif bir yöntem olan anjiyokardiyografiye göre genellikle tercih edilmektedir. M-mode ekokardiyografi miyokard nekrozu veya apsesi gibi miyokarda segmenter bir bozukluk veya kalp yetmezliği ve miyokardit gibi miyokardı genel anlamda etkileyen patolojik durumlar bulunmadıkça gerçeğe oldukça yakın değerler vermektedir.(13,14,16,18)

Çocukluk yaş gruplarında sol ventrikül hipertrofisinin EKG kriterleri ile, kalp kasının kalınlığı arasındaki ilişkileri otopsi yaparak saptamak oldukça güçtür. Açık kalp cerrahisi sırasında operatörün bulguları ile veya çalışmamızdan yaptığımız gibi sol ventrikül arka duvar diyastolik kalınlığı ölçümlerinde oldukça güvenilir olan ekokardiyografi ile sol ventrikül hipertrofisinin EKG bulguları arasındaki ilişkiler incelenebilir.

Donald W. Romhilt ve arkadaşları tarafından erişkinlerde yapılan bir çalışmada sol ventrikül hipertrofisi için saptanan 33 değişik EKG kriterinin otopsi bulguları ile karşılaştırılarak, bunların özgüllük ve duyarlılık dereceleri saptanmıştır. Erişkinler için en yüksek duyarlılık derecesi % 56,3 ile $SV_{1-2} + RV_5 \geq 35$ mm. kriterinde, en yüksek özgüllük derecesi % 14,5 ile $SV_2 + RV_{4-5} > 35$ mm. kriterinde bulunmuştur.(23)

Çalışmamızda en düşük duyarlılık derecesi %78 ile $SV_{1-2} + RV_{5-6} > 45$ mm. kriterinde saptanmış olup $D_2R + D_3R > 45$ mm, $SV_{1-2} > 25$ mm, $RV_{5-6} > 30$ mm kriterlerinde duyarlılık dereceleri %87-100 arasında değişmektedir.

Çalışmamızda en düşük özgüllük derecesi $D_2R + D_3R > 45$ mm kriterine göre %7 saptanmış olup, en yüksek özgüllük derecesi $SV_{1-2} + RV_{5-6} > 45$ mm kriteri ile %63 olarak saptanmıştır.

Bennett ve Evans 43 olguda yaptıkları çalışmada ekokardiyo-grafik olarak hesaplanan sol ventrikül ağırlığı ile $SV_1 + RV_{5-6}$ voltajları arasında $r = 0,73$ düzeyinde istatistiksel olarak önemli ($p < 0,001$) bir ilişki saptamışlardır.(35).

Başka bir çalışmada Jack Horton ve arkadaşları, 3 ile 79 yaşları arasında 100 hastada ekokardiyo-grafik olarak hesaplanan sol ventrikül ağırlığı ile, $SV_1 + RV_{5-6}$, Estes puanlama skoru sistemi ve aVLR voltajları arasında sırasıyla $r = 0,686$, $r = 0,721$, $r = 0,531$ düzeyinde ilişkiler saptamışlardır. Sol ventrikülün göğüs duvarına uzaklığının EKG'deki voltajları etkilediği ve uygun düzeltme katsayıları kullanılarak $SV_1 + RV_{5-6}$ Voltaj kriteri ile ekokardiyo-grafik olarak hesaplanan sol ventrikül ağırlığı arasında $r = 0,846$ düzeyine kadar yükselen ilişkinin olabileceğini belirtmişlerdir (36).

Ancak çalışmamızda sol ventrikül ağırlıkları hesaplanmamış olduğu için bulgularımızı diğer araştırmacıların bulguları ile karşılaştıramadık.

Alan S. Bahler ve arkadaşları 30 normal bireyde yaptıkları araştırmalarında SV_1+RV_6 voltajı ile interventriküler septum kalınlığı arasında istatistiksel olarak önemli bir ilişki bulmuşlardır. SV_1+RV_6 voltajı ile sol ventrikül arka duvar kalınlığı arasında ise, ilişkinin önemli düzeyde olmadığını saptayarak, interventriküler septum kalınlığının SV_1+RV_6 voltajı üzerinde daha fazla etkili olduğu sonucuna varmışlardır.⁽³⁷⁾

Çalışmamızda 40 normal olguda ölçülen sol ventrikül arka duvar kalınlıkları ile D_2R+D_3R , SV_{1-2} , RV_{5-6} , $SV_{1-2} +RV_{5-6}$ voltajları arasındaki "r" değerleri istatistiksel olarak önemli bir ilişki olmadığını göstermektedir.

Sjögren de 100 erişkin normal olguda yaptığı çalışmasında sol ventrikül arka duvar kalınlıkları ile SV_1+RV_{5-6} voltajları arasında $r = - 0,064$ oranında bir ilişki saptamış olup bu ilişkiyi önemli bulmamıştır. Sjögren, önemli ilişkinin olmamasını EKG'deki voltajların değişiklikler göstermesine bağlamaya çalışmıştır⁽³⁸⁾.

Bizim 40 normal olgumuzda; yaş ile ölçülen sol ventrikül arka duvar kalınlığı arasında $r=0,62$ oranında bir ilişki saptanmış olup bu ilişki önemli düzeyde bulunmuştur ($p < 0,001$). Buna göre normal çocuklarda yaş arttıkça, sol ventrikül arka duvar kalınlığı artmaktadır ve regresyon denklemi şu şekilde saptanmıştır:

$$SVADDK = 4,43 + 0,28 \times (\text{yaş/yıl}) \quad SH = 1,30$$

Tüm olgular incelendiğinde, D_2R+D_3R , SV_{1-2} , RV_{5-6} , $SV_{1-2}+RV_{5-6}$, voltajları ile ölçülen sol ventrikül arka duvar diyastolik kalınlıkları arasında Tablo IX'da görüldüğü gibi istatistiksel olarak önemli bir ilişki bulunmuştur. Yani SVADDK'ları arttıkça EKG'de incelenen derivasyonlardaki voltajlar, istatistiksel olarak önemli düzeyde artmaktadır. Normal olan grupta önemsiz olan ilişkinin tüm olgular öncelendiğinde önemli saptanması, kardiyolojik yönden yakınmaları olan olguların tüm grubu etkilemesinden ve olgu sayısının artmasından kaynaklandığı düşünülebilir.

Sol ventrikül hipertrofisi saptanan olgularda SVADDK ile D_2R+D_3R ve SV_{1-2} voltajları arasında istatistiksel olarak önemli bir ilişki saptanamamıştır. RV_{5-6} ve $SV_{1-2}+RV_{5-6}$ voltajları ise SVADDK arttıkça istatistiksel olarak önemli düzeyde artmaktadır.

Sol ventrikül hipertrofisi olan olguların takibinde, RV_{5-6} ve $SV_{1-2}+RV_{5-6}$ voltajlarının kullanılabilirliği, RV_{5-6} 'nın hem tek başına, hem de $SV_{1-2}+RV_{5-6}$ toplamını etkileyerek, sol ventrikül kalınlığını yansidan önemli bir voltaj kriteri olduğu izlenimini vermektedir.

Tıbbın her bölümünde olduğu gibi kardiyoloji'de de tanısal amaçlarla yapılan telekardiyografi, elektrokardiyografi, ekokardiyografi ve anjiyokardiyografinin kendine göre avantajları vardır. Tüm bu yöntemler, genellikle birbirlerine tamamlayıcı bilgiler vererek tanı konulmasını kolaylaştırırlar. Noninvasif olanlar uygulama kolaylıkları yönünden daha fazla tercih edilirler.

SONUÇLAR

Bu çalışma, Anadolu Üniversitesi Çocuk Polikliğine başvuran yaşları 9 gün ile 14 yaş arasında değişen, 40 normal ve 33 kardiyolojik yönden bulgusu olan toplam 73 olguda yapıldı. Ekokardiyografik olarak ölçülen sol ventrikül arka duvar diyastolik kalınlıklarıyla aynı olguların elektrokardiyogramlarında sol ventrikülü gören derivasyonlardaki R ve S dalgalarının voltajları arasında ilişkiler incelendi.

$D_2R + D_3R > 45$ mm, $SV_{1-2} > 25$ mm, $RV_{5-6} > 30$ mm, $SV_{1-2} + RV_{5-6} > 45$ mm, olarak alınan sol ventrikül hipertrofisi EKG voltaj kriterlerinin ekokardiyografik olarak sol ventrikül hipertrofisi saptanan ve saptanmayan olgulardaki duyarlılık ve özgüllük oranları belirlenmeye çalışıldı.

Ekokardiyografik olarak ölçülen sol ventrikül arka duvar diyastolik kalınlıkları standart kabul edilerek:

- 1) $D_2R + D_3R > 45$ mm kriteri için
Duyarlılık Derecesi: % 100,
Özgüllük Derecesi : % 7,
- 2) $SV_{1-2} > 25$ mm kriteri için
Duyarlılık Derecesi : %87
Özgüllük Derecesi : %30
- 3) $RV_{5-6} > 30$ mm kriteri için
Duyarlılık Derecesi : %98
Özgüllük Derecesi : %26

4) $SV_{1-2} + RV_{5-6} > 45\text{mm}$ kriteri için

Duyarlılık Derecesi : %78

Özgüllük Derecesi : %63

olarak saptandı.

Normal olgularda:

5) Yaş ile ölçülen sol ventrikül arka duvar diyastolik kalınlığı arasında istatistiksel olarak önemli bir ilişki ($r = 0,62$ $t = 4,87$, $SD = 38$, $p < 0,001$) bulundu ve regresyon denklemi şu şekilde saptandı:

$$y = 4,43 + 0,28 \times SH_{y-y} = 1,30$$

Bu denklemden y ; ölçülmesi beklenen sol ventrikül arka duvar kalınlığını (mm) olarak, x ; yaş/yıl'ı göstermektedir.

6) Ölçülen sol ventrikül arka duvar diyastolik kalınlığı ile $D_2R + D_3R$, SV_{1-2} , RV_{5-6} , $SV_{1-2} + RV_{5-6}$ voltajları arasında normal çocuklarda istatistiksel olarak önemli bir ilişki saptanmamışken ($p > 0,10$), tüm olgular incelendiğinde istatistiksel olarak önemli bir ilişki olduğu saptandı ($P < 0,005$).

7) Sol ventrikül hipertrofisi olan olguların takibinde EKG voltaj kriterlerinden RV_{5-6} ve $SV_{1-2} + RV_{5-6}$ 'nin, SV_{1-2} ve $D_2R + D_3R$ 'ye göre daha önemli olduğu kanısına varıldı (sırasıyla $p > 0,05$, $p > 0,05$ ve $p < 0,02$, $p < 0,01$).

ÖZET

Anadolu Üniversitesi Çocuk Polikliniğine başvuran 40 normal, 33 kardiyolojik sorunlu olarak toplam 73 olgu incelenmiştir.

Noninvasif yöntemler içinde ekokardiyografinin güvenilir biçimde sol ventrikül hipertrofisini saptaya bildiği bilinmektedir, (12-16) Sol ventrikül hipertrofisi EKG ile belirlenmeye çalışıldığında, $D_2R + D_3R > 45$ mm, $SV_{1-2} > 25$ mm $RV_{5-6} > 30$ mm, kriterlerinin duyarlılığı, $SV_{1-2} + RV_{5-6} > 45$ mm kriterinde özgüllük derecesi yüksek bulunmuştur.

Normal çocuklarda yaş ile ölçülen sol ventrikül arka duvar diyastolik kalınlığı arasında saptanan regresyon denkleminin gerektiği takdirde kullanılabileceği;

Normal çocuklarda sol ventrikül arka duvar diyastolik kalınlığı ile $D_2R + D_3R, SV_{1-2}, RV_{5-6}, SV_{1-2} + RV_{5-6}$ voltajları arasında önemli ilişki olmadığı, EKG'de R ve S dalgalarının voltajlarına bakılarak sol ventrikül arka duvar diyastolik kalınlığının tahmin edilemeyeceğini;

Sol ventrikül hipertrofisi olan olgularda ise $RV_{5-6}, SV_{1-2} + RV_{5-6}$ voltaj kriterleri ile sol ventrikül arka duvar diyastolik kalınlığının tahmin edilebileceği bu çalışma sonuçlarına göre saptanmıştır.

KAYNAKLAR

- 1- Feigenbaum, H.: Echocardiography. Lea-Febiger, Philadelphia, 1972, pp 1-11, 25-42, 99-128
- 2- Hertz, C.H.: Ultrasonic engineering in heart diagnosis. Amer. J. Cardiol., 19:6, 1967
- 3- Ultan, L.B., Segal, B.L., and likeoff, w.: Echocardiography in congenital heart disease: Preliminary observations. Amer. J. Cardiol., 19:74, 1967
- 4- Feigenbaum, H.: Echocardiography. Lea-Febiger, Philadelphia, 1981, 61-75
- 5- Echocardiography in the congenital heart disease. Pediat. Clin. N. Amer., 18, 1163, 1971
- 6- Meyer, R.: Pediatric Echocardiography. Lea-Febiger, Philadelphia, 1977, 57-205, 293
- 7- Gutgesell, H., Paquet, M.: Atlas of Pediatric Echocardiography. Harper-Low, 1978, 105-168
- 8- Salcedo, E.: Atlas of Echocardiography. W.B. Saunders, Philadelphia, London, Toronto, 1978, 48-198
- 9- Naggar, C.: A. Self Teaching Atlas of Echocardiography. Charles, Maryland, 1978, 3-18
- 10- Feigenbaum, H., Corya, B.: Role of Echocardiography in Patients With Coronary Artery Disease. Amer. J. Cardiol., 37:775, 1976
- 11- Weissler, A.: Echocardiographic Assessment of Cardiac Disease. Circulation 54: 538, 1976

- 12- Johnson, G.: Left Ventricular Function by Echocardiography in Children with Fixed Aortic Stenosis. Amer. J. Card. 38:611,1976
- 13- Feigenbaum H., Popp, R.L., Chip, J.N.: Left ventricular wall thickness measured by ultrasound. Arc. Int. Med., 121:391,1968
- 14- Troy, B.L., Pombo, J.F., Rackley, C.E.: Ultrasonic measurement of left ventricular wall thickness and mass. Circulation, 42 (III): 38, 1970
- 15- Prakash, R.: Reliability of Echocardiographic Criteria for the diagnosis of left ventricular hypertrophy: Correlation with ECG and necropsy findings in 70 patients. Chest, 76:363,1979
- 16- Sjögren, A., Hytönen, I. and Frick, M.H.: Ultrasonic measurements of left ventricular wall thickness. Chest, 57:37,1970
- 17- Rackley, C.E., Dodge, H.T., Hay, R.E.: A method for determining left ventricular mass in man. Circulation 19:666,1964
- 18- Troy, B.L., Pombo, J.F., and Rackley, C.E.: Ultrasonic measurement of left ventricular wall thickness and mass. Circulation (suppl III) 16:38,1970
- 19- Goldman, M.J.: Principles of clinical electrocardiography. Lange, California, 1979, 16-23
- 20- Guyton, A.C.: Textbook of Medical Physiology. Saunders, Tokyo, 1981
- 21- Engle, M.A.: Pediatric Cardiology. F.A. Davis, Philadelphia, 1972, 227-233
- 22- Nadas, A.S. and Fyler, D.C.: Pediatric Cardiology, Saunders, Philadelphia, London, Toronto, 1972, 57-58

- 23- Romhilt, D.W., Boye, K.E., Norris, R.J., Conyers, E., Conradi, S., Rawlands, D.T., and Scott, R.C.: A Critical appraisal of the electrocardiographic criteria for the diagnosis of left ventricular hypertrophy. *Circulation*, 15: 185, 1969
- 24- Sokolow, M., and Lyon, T.P.: The ventricular complex in left ventricular hypertrophy as obtained by unipolar precordial and limb leads. *American Heart Journal*, 37:161, 1949
- 25- Sokolow, M., and Grubbschmidt, H.A.: The reliability of high voltage of the QRS complex as a diagnostic sign of left ventricular hypertrophy in adults. *Am. Heart J.* 54: 689, 1957
- 26- Mazzoleni, A., Wolff, R., Wolff, L., and Reiner, L.: Corelation between component cardiac weights and electrocardiographic patterns in 185 cases. *Circulation* 30:808, 1964
- 27- Holt, D.H., and Spodick, D.H.: The $RV_6:RV_5$ voltage ratio in left ventricular hypertrophy. *Am. Heart J.* 1:65, 1962
- 28- Baxley, W.A., Dodge, H.T., and Sandler, H.: A quantitative angiocardigraphic study of left ventricular hypertrophy and the electrocardiogram. *Circulation* 37: 509,1968
- 29- Scott, R.C., Serwert, V.J., Simon, D.L., and McGuire, J.: A study of the accurancy of current electrocardiographic criteria when compared with autopsy findings in one hundred cases. *Circulation*,11:89, 1955
- 30- Romhilt,D.W., and Estes, E.H.: A point-score system for the ECG diagnosis of left ventricular hypertrophy. *Am. Heart J.* 75:752,1968

- 31- Griep, A.: Pitfalls in the electrocardiographic diagnosis of left ventricular hypertrophy. *Circulation*, 20:30,1959
- 32- Salcedo, E.E., Gockowski, K., and Tarazi, R.C.: left ventricular mass and wall thickness in hypertension. *The American Journal of Cardiology*. 44:936,1979
- 33- Sahn, D.J., DeMaria, A., Kisslo, J., and Weyman, A.: The committee on M-Mode standardization of the American Society of Echocardiography: Recommendations Regarding Quantitation in M-Mode Echocardiography. *Circulation*,58:1072,1978
- 34- Özdamar,K.: Biyoistatistik,Bilim-Teknik Yayınevi,İstanbul 1985,s.345-352, 373-387, 410-457
- 35- Bennett, D.H., and Evans, D.W.: Correlation of left ventricular mass determined by echocardiography with vectorcardiographic and electrocardiographic voltage measurements. *British Heart Journal*, 36:981,1974
- 36- Horton, J.D., Sherber, H.S., and Lakatta, E.G.: Distance correction for precordial electrocardiographic voltage in estimating left ventricular mass. *Circulation*. 55:509,1977
- 37- Bahler, A.S., Teichholz, L.E., Gorlin, R., and Herman, M.: Correlations of electrocardiography and echocardiography in determination of left ventricular wall thickness: study of apparently normal subjects. *The American Journal of Cardiology*, 39:189,1977
- 38- Sjögren, A.L.: Left ventricular wall thickness determined by ultrasound in 100 subjects without heart disease. *Chest*.60:341,1971

Ad Soyad	Yaş	Cins	SVADDK ölçümleri (mm)	D _{II} R+D _{III} R (mm)	SV ₁₋₂ (mm)	RV ₅₋₆ (mm)	SV ₁₋₂ +RV ₅₋₆ (mm)	Tanı
A. H.	10	E	10,2	17	23	20	43	M. yetmezliği
E. Ö.	10	K	10,5	40	44	38	82	M. yetmezliği
O. B.	10	E	6,0	22	17	14	31	Normal
F. K.	10	K	5,3	25	25	24	49	Normal
F. E.	10	K	6,6	13	16	14	30	M. yetmezliği
Ş. O.	5	E	5,1	26	24	20	44	Normal
B. K.	5	E	6,1	24	11	20	31	Normal
A. B.	5,5	K	6,5	22	14	36	50	Normal
A. Ş.	6	E	4,9	7	9	24	33	Normal
A. Y.	6	E	5,0	14	12	21	33	Normal
B. A.	6	E	7,8	16	21	30	51	Normal
A. G.	7	E	6,9	31	15	23	38	Normal
A. T.	12	E	5,1	23	17	26	43	Normal
A. T.	13	K	8,2	24	15	25	40	Normal
S. Ş.	13	K	7,9	15	33	19	52	VSD
N. K.	13	K	10,7	22	13	18	31	Normal
F. G.	14	E	11,1	21	21	19	40	M. Yetmezliği
E. S.	14	K	6,7	10	10	15	25	M. Yetmezliği
S. K.	14	E	7,4	17	26	24	50	M. Yetmezliği
S. M.	7	E	6,8	12	15	36	51	Normal
N. Y.	7	K	6,3	18	28	15	43	Normal
B. E.	8	E	7,5	26	30	17	47	Normal
M. A. K.	8	E	7,3	17	22	36	58	Normal
G. B.	8	K	12,1	57	44	38	82	Aort Stenozu

Ad Soyad	Yaş	Cins	SVADDK Ölçümleri (mm)	D _{II} ^R +D _{III} ^R (mm)	SV ₁₋₂ (mm)	RV ₅₋₆ (mm)	SV ₁₋₂ +RV ₅₋₆ (mm)	Tanı
H. Ç.	8	K	7,6	19	24	20	44	Normal
L. K.	8	E	6,6	15	13	11	24	Normal
S. A.	8	K	6,1	19	17	30	47	ASD
A. A.	8	K	5,4	18	16	16	32	ASD
Ö. G.	8	K	6,3	14	10	14	24	Normal
Y. B.	4	E	6,1	29	23	23	46	VSD
S. S.	4	E	6,8	16	20	20	40	Normal
N. E.	4	K	5,6	23	24	14	38	Normal
A. S.	5	K	7,1	16	25	30	55	VSD
F. A.	5	K	5,4	29	17	20	37	Normal
Y. K.	11	K	8,7	16	15	21	36	Normal
A. U.	11	K	5,8	10	18	10	28	Normal
T. D.	11	K	7,3	4	6	9	15	M. yetmezliği
Ö. T.	12	K	9,7	25	23	25	48	Normal
M. U.	12	E	8,5	16	22	25	47	Normal
A. B.	9/365	E	3,7	7	17	8	25	Normal
S. Ç.	2/12	K	2,8	5	5	19	24	VSD
P. A.	2,5/12	K	3,8	18	9	26	35	VSD
B. K.	3/12	E	4,2	9	18	14	32	VSD
T. E.	3/12	K	3,7	15	6	13	19	Normal
D. Ö.	8	E	4,8	20	26	18	44	Normal
Ç. T.	9	K	8,7	9	23	23	46	M.yetmezliği
M. K.	9	E	5,8	22	22	12	34	Normal
M. T.	9	E	9,0	17	14	19	33	Normal

Ad Soyad	Yaş	Cins	SVADDK ölçümleri (mm)	D _{II} R+D _{III} R (mm)	SV ₁₋₂ (mm)	RV ₅₋₆ (mm)	SV ₁₋₂ +RV ₅₋₆ (mm)	Tanı
H. E. M.	8	E	11,6	25	38	22	60	A.stenozu+K.
N. C.	8	E	7,9	24	2	20	22	Pulmoner stenoz
İ. K.	8	E	8,5	20	30	20	50	M.yetmezliği
O. Ö.	8	E	7,2	17	20	25	45	Normal
S. A.	10	E	9,2	28	14	50	64	M.yetmezliği
A. O. A.	11	E	9,6	17	26	24	50	M.yetmezliği
G. U.	11	K	8,6	26	20	14	34	Normal
N. K.	11	K	7,5	40	17	9	26	M.darlığı
Z. A.	11	K	7,8	25	25	24	49	Normal
G. Ş.	7/12	K	7,3	45	40	36	76	VSD
A. E.	8/12	K	6,5	15	15	20	35	Normal
T. A.	9/12	K	4,2	22	17	20	37	VSD
S. S.	11/12	K	3,4	21	13	21	34	VSD
A. O.	1,5	E	3,4	17	17	10	27	VSD+ASD
D. H.	1,5	K	5,6	7	10	15	25	VSD
Y. Ç.	2	E	4,3	9	15	17	32	Mitral Stenozu
F. Ş.	2,5	E	4,2	7	15	12	27	ASD
B. Y.	3	K	5,2	24	7	11	18	Küçük VSD
M. A.	3,5	E	5,4	11	42	8	50	Normal
A. K.	3,5	K	4,6	31	22	28	50	Normal
M. A.	3,5	E	12,3	19	30	64	94	VSD
F. T.	3,5	K	6,0	27	28	21	49	Normal
A. G.	4	E	6,1	21	22	25	47	Normal
N. B.	4	E	3,7	10	23	12	45	Normal