

T.C.  
ANADOLU ÜNİVERSİTESİ  
SAĞLIK BİLİMLERİ ENSTİTÜSÜ

T. C.  
ANADOLU ÜNİVERSİTESİ  
MERKEZ KÜTÜPHANESİ

GENİTAL ORGAN ANOMALİSİ GÖSTEREN OLGULARDA  
KROMOZOM VE X KROMATINI ANALİZİ

(DOKTORA TEZİ)

MUSTAFA SOLAK /

DOKTORA YÖNETİCİSİ  
DOÇ.DR.NURETTİN BAŞARAN

ESKİŞEHİR-1985

## TEŞEKKÜR

Gerek yetişimde gerekse tezimin hazırlanması ve kazandığım deneyimlerde yakın ilgi ve büyük yardımlarını gördüğüm değerli hocam Doç.Dr.Nurettin BAŞARAN'a, çalışmalarımı sürekli bir şekilde izleyen ve yol gösteren sayın hocam Doç.Dr.Ayşe BAŞARAN'a, hasta takibinde ve materyal alımında her türlü kolaylığı sağlayan, sürekli yardımcı olan Fakültemiz klinikleri öğretim üyelerine, araştırma görevlilerine ve tüm mesai arkadaşlarıma teşekkürü bir borç bilirim.

## İ Ç İ N D E K İ L E R

	<u>Sayfa No</u>
GİRİŞ .....	1-2
GENEL BİLGİLER .....	3-20
GEREÇ ve YÖNTEM .....	21-32
BULGULAR .....	33-48
TARTIŞMA .....	49-60
SONUÇ.....	61
ÖZET .....	62-65
KAYNAKLAR .....	66-83
EK:I .....	84

## G İ R İ Ő

Kromozom elde etme ve kromozomları biribirinden ayırma tekniklerinin gelişmesi, özellikle bantlama tekniklerinin ortaya çıkması, medikal sitogenetikte büyük atılımlara neden olmuştur. Bu sitogenetik yöntemlerle bir çok hastalıkla birlikte görülen kromozom düzensizlikleri saptanarak o zamana kadar pek bilinmeyen pek çok hastalıkların kromozomal olduğu gösterilmiş ve yeni sendromlar bulunmuş, toplum sağlığına önemli yararlar sağlanmıştır.

Bilindiği gibi, normal bir insanda 46 tane kromozom bulunmakta, bunlardan 44 tanesine otozomal kromozomlar ve üzerlerindeki genlere de otozomal genler denilmektedir. Kadında (XX), erkekte (XY) biçiminde bulunan diğer iki kromozom ise cinsiyet (seks) ya da gonozomal kromozomlar olup, bunların üzerinde bulunan genler de gonozomal genler adını almaktadır (7, 67, 85, 87, 89).

Normalde 46 olan ( $2n=46$ ) insan kromozomları kimi zaman hem sayı hem şekil ve hem de yapı bakımından değişiklikler gösterebilir ki bu durumda insanda değişik organları tutan anomaliler ve defektler ortaya çıkar. İnsanda görülen bu kimi a-

nomalilerin tanısında yardımcı olmak amacıyla yapılan kromozom analizlerinden çok yararlı bilgiler elde edilmekte, buna baęlı olarak da sitogenetik analiz yöntemleri saęlık kurumlarında yardımcı bir tanı aracı olarak artan bir hızla kullanılmaktadır.

Bu çalışma ile sitogenetik analiz yöntemlerinden periferik kan kültürü yöntemi kullanılarak Eskişehir ili ve yöresinden Anadolu Üniversitesi Rektörlüğü Eğitim ve Uygulama Hastanesi kliniklerine deęişik nedenlerle başvuran ve genital organ anomalisi tanısı konan hastalarda, görülebilen kromozom düzensizliklerinin ortaya çıkartılması, saptanan kromozom düzensizliklerinin tiplerinin belirlenmesi, belirlenen düzensizliklerle genital organ anomalisi gösteren olgular arasında fenotip-karyotip ilişkisini saptayarak klinik hizmetlere katkıda bulunulması, normal ve araştırma gruplarında sayısal ve yapısal kromozom düzensizliği gösteren hücre sıklıklarının karşılaştırılmalarının yapılması ve böylece bir yandan sitogenetik açıdan belirsiz bir konuya ışık tutarken dięer yandan toplum saęlığına sonraki kuşaklar yönünden yardımcı olunması amaçlanmaktadır.

## GENEL BİLGİLER

### A) Kromozomlar

Günümüzde kalıtsal faktörlerin kromozomlara ve kromozomların yapılarını oluşturan genlere bağlı olduğu, karakterin kuşaklar arasında değişmeden aktarılmasını kromozomların sağladığı bilinmektedir. Bu kalıtsal devamlılık hücre bölünmeleri ile gerçekleşmekte, hücre bölünmelerindeki kimi kusurlar kimi kromozom anomalilerinin oluşumundan sorumlu tutulmaktadır.

İnsan kromozomlarının ilk kez 1857 yılında Virchow tarafından görülmesine karşın kromozom ile kalıtım olayı arasındaki ilgiyi ilk kez ortaya koyanlar Weissman (1883), Strasburger (1884) ve Von Kölliker (1885) dir (87).

Kromozom kelimesi ilk kez Waldeyer tarafından ortaya atılmıştır. İnsan kromozomlarını elde edebilmek için bir çok deney yapılmış, ancak kesin sayıyı saptıyabilmek için 1956 yılına kadar beklemek gerekmiştir. 1929 da Hsu ve Hughes'in, hücreleri hipotonik bir eriyikte bırakıp kromozomların iyice açılmalarını sağlamalarından sonra, 1956 da Tjio ve Levan tarafından insan fötüsü akciğer fibroblastları ile yapılan kültür ça-

lişmasında kolşisin kullanılarak insan kromozom sayısının 46 olduğu gösterilmiştir (7,27,33,85,87,89). Bu bulgu kısa bir zaman sonra Ford ve Hamerton tarafından seminifer tüplerden, Ford ve arkadaşları tarafından kemik iliğinden, Hungerford ve arkadaşları tarafından periferik kan kültürlerinden ve Tjio ile Puck tarafından deri kültürlerinden yapılan çalışmalar ile insanda kromozom sayısının 46 olduğu açıklanmıştır (87). Ayrıca 1960 yılında da Moorhead ve arkadaşlarının deneyleriyle somatik hücrelerde diploid sayının 46 olduğu, dolayısıyla Tjio ve Levan'ın bulgularının kesin olduğu ortaya konmuştur (64).

#### Kromozomların Morfolojik Özellikleri

Sayıları 46 olan insan kromozomları ışık mikroskobu kullanılarak mitoz bölünmenin metafaz devresinde incelenir. Normal kromozomlarda görülen bazı morfolojik özellikler şunlardır (7,85,87).

1) Sentromer: Kromozomun en soluk boya alan kesimine denir. Her kromozomda bir tanedir.

2) Sekonder Darlık: Belirli bazı kromozomlarda görülen bu oluşum sentromerden başkadır. Özellikle 1, 3, 6, 9, 11 ve 16 numaralı kromozomlarda görülürler. Bunların çekirdekci oluşumu ile ilgili oldukları sanılmaktadır.

3) Satellit (uydu): Belirli bazı kromozomların kısa

kollarına ince bir sapla bağlanan yuvarlak düğme biçimindeki kromatin materyalidir. D (13-15) ve G (21-22) grubu kromozomların hepsinin kısa kollarında bir satellit bulunur.

Metafaz kromozomları sentromerlerinin lokalizasyonu ile total ve kol uzunluklarına göre üç gruba ayrılır. Bunların dışındakiler genellikle normal sayılmazlar.

- a) Median (Metasentrik) Kromozom: Sentromeri ortada ve iki kolu birbirine eşit olan kromozomlardır.
- b) Submedian (Submetasentrik) Kromozom: Sentromeri merkezden uzak ve iki kolu birbirine eşit olmayan kromozomlara denir.
- c) Akrosentrik Kromozom: Sentromeri kromozomun bir ucuna çok yakın olan kromozomlara denir.

#### Kromozomların Adlandırılma Sistemi

İnsan kromozomlarının tam sayısı ( $2n=46$ ) 1956 yılında Tjio ve Levan tarafından bulunduğundan sonra ortaya konan kromozomal hastalıklarda belirgin artma görülmüştür. Fakat kromozomları tanımlayan yayınlar arasında belli bir sisteme uyma durumu olmadığı için giderek karışıklıklar ortaya çıkmaya başlamıştır. Bunun üzerine bulguları standartlaştırmak, belli ilkeleri saptamak için 1960 yılında Denver'de (A.B.D.) bir toplantı yapılmış, bu toplantıda kabul edilen sisteme Denver Sistemi denmiş, ancak ortaya ko-

nan sistemin eksikliklerini tamamlamak üzere bir dizi toplantılar daha yapılmıştır (1963 Londra, 1966 Chicago ve 1971 Paris) (3,7,85,87). Böylece Denver sistemi daha da geliştirilmiş ve insan kromozomları standardize edilerek ortak bir adlandırma sistemi kabul edilmiştir. Buna göre, tüm bilgi bir formül içerisinde toplanmıştır. Formülde önce total kromozom sayısı yazılmakta, sonra cinsiyet kromozomlarının yapısı ve daha sonra da varsa kromozom düzensizlikleri belirtilmektedir.

Kabul edilen bu sisteme göre insan kromozomları yedi gruba ayrılmakta (A,B,C,D,E,F,G) ve cinsiyet kromozomları dışındaki kromozomlar, en büyükten başlamak üzere 1-22 arasında numaralanmaktadır.

Gereç ve Yöntem kısmında belirtildiği üzere elde edilen ve belli bazı kriterler esas alınarak ayrılan kromozomlar, Denver sistemine göre sıralanarak karyotip hazırlanmaktadır.

#### Kromozom Düzensizlikleri

Kromozomlar şekil, büyüklük, sayı gibi pek çok bakımdan her canlı türü ve o tür içindeki ait olduğu kişi bakımından sabit ve karakteristiktir. Normalde 46 olan ( $2n=46$ ) insan kromozomları hem sayı, hem şekil, hem de yapı bakımından değişiklik gösterebilir.

Bu çalışmada adı geçen ve saptanan kimi kromozom düzen-

sizliklerinin belirtilmesinde kullanılan deyimler ve tanımları (6,7,85,87,89) aşağıda verilmiştir.

### I. Sayısal Düzensizlikler

A) Öploidi ("euploidy"): Kromozom sayısındaki artış ya da azalışların temel kromozom sayısının ( $n=23$ ) tam katları kadar olması durumudur. Başlıca tipleri diploidy ( $2n=46$ ), triploidy ( $3n=69$ ), tetraploidy ( $4n=92$ ) ve diğer ploidilerdir ( $4n$  den fazla kromozom). Hücre bölünmesi sırasındaki kusurlar nedeniyle ortaya çıkan öploidi türleri ise endomitoz ve endoredüplikasyon olarak bilinir.

B) Anöploidi ("aneuploidy"): Karyotipte temel kromozom sayısının katları kadar olmayan artma ya da eksilmelerdir. Hücre bölünmesi sırasında ortaya çıkan kusurlar nedeniyle anöploidiler oluşur. Bu kusurlardan birincisi kromozom ayrılabilmesi (nondisjunction) dır. Bu olay gonositlerde olmuşsa "meiotik nondisjunction" adını alır. Kromozom ayrılabilmesi döllenmeden sonra zigotta, yani somatik hücrelerde olmuşsa bu duruma da "mitotik nondisjunction" denilir ve mozaisizme neden olur (23).

Anöploidi oluşmasındaki ikinci yol anafaz gecikmesi (anaphase lagging) dir. Normal olarak uzunlamasına bölünerek kutuplara çekilmekte olan kromozomlardan biri anafazda geri kalır. Geri kalan bu kromozom ya özdeşinin bulunduğu kromozom grubuna

katılır ya da bölünme sırasında ortadan kaybolur. Dolayısıyla ya bir trizomi ya da bir monozomi oluşur.

a) Monozomi ("monosomy"): Diploid kromozomdan bir kromozomun eksik olmasıdır ( $2n-1=45$ ).

b) Trizomi ("trisomy"): İnsan kromozomlarından herhangi birinin iki (bir çift) yerine üç tane bulunması olayıdır.

c) Tetrazomi ("tetrasomy"): Karyotipte ya belli bir homolog kromozom çiftinin iki yerine 4 tane olması ya da iki ayrı homolog çiftinin trizomisinin bulunmasıdır.

Mozaisizm ("Mozaicism"): Aynı zigottan kaynaklanan bir organizmada kromozom sayıları birbirinden farklı birden çok doku ya da hücre bulunması durumuna mozaisizm denir. Bu olayın nedeni mitoz bölünmedeki kromozom ayrılammaması ya da kromozomların anafazda geri kalmasıdır. Soma hücrelerinde meydana gelen bu durum kişinin hücrelerinin değişik sayıda kromozom içermesine neden olur.

## II. Yapısal Düzensizlikler

A) Yer değiştirme ("Translocation"): Bir kromozomdan kopan parçanın diğer bir kromozoma yerleşmesine denir.

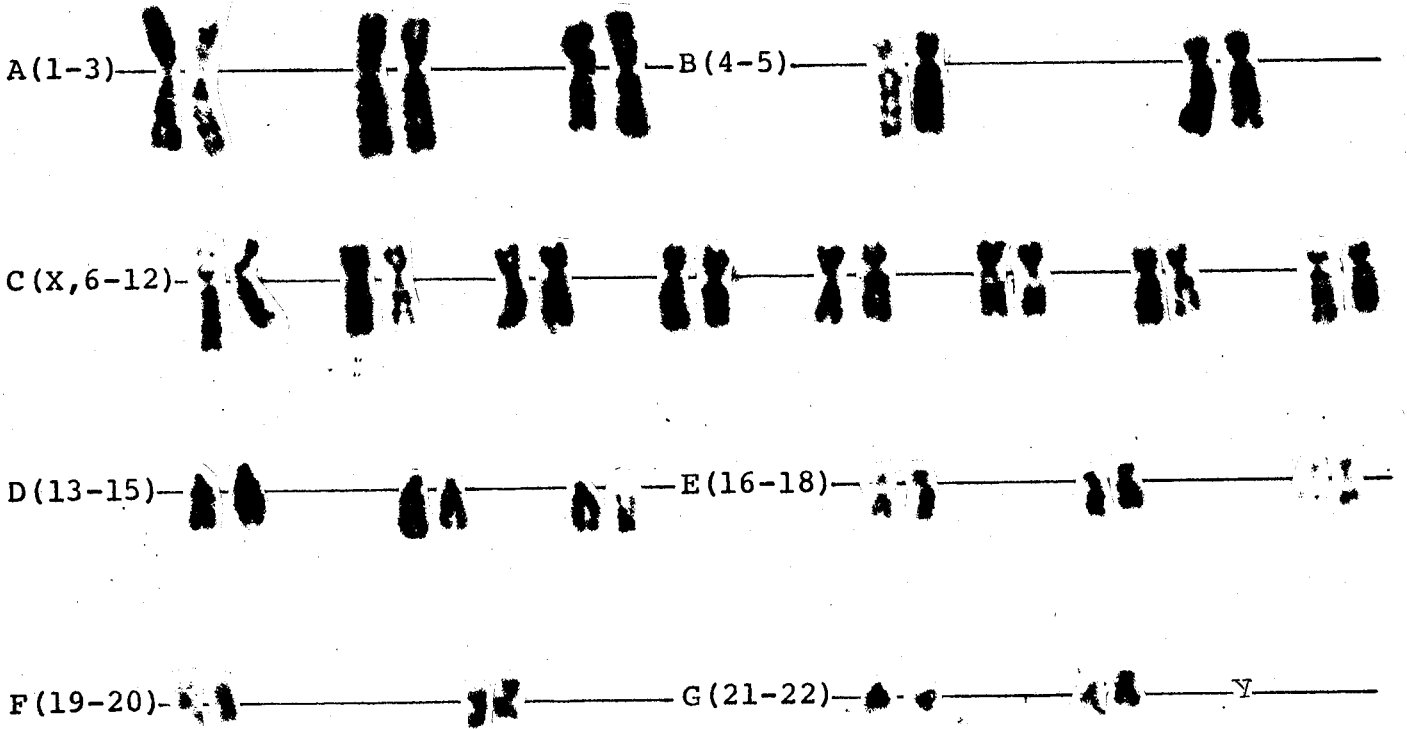
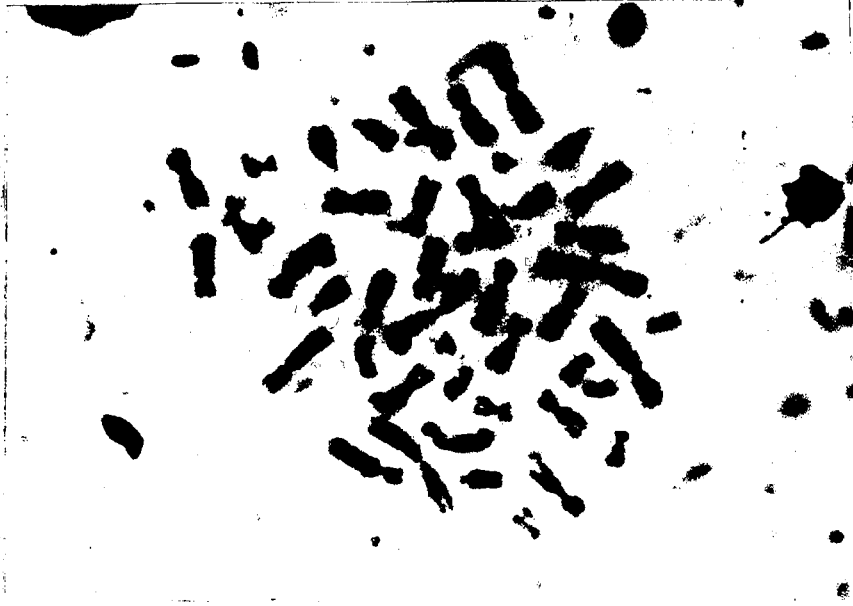
B) Eksilme ("Deletion"): Bir kırılma sonucu kromozo-

mun küçük bir parçasının kopması olayıdır.

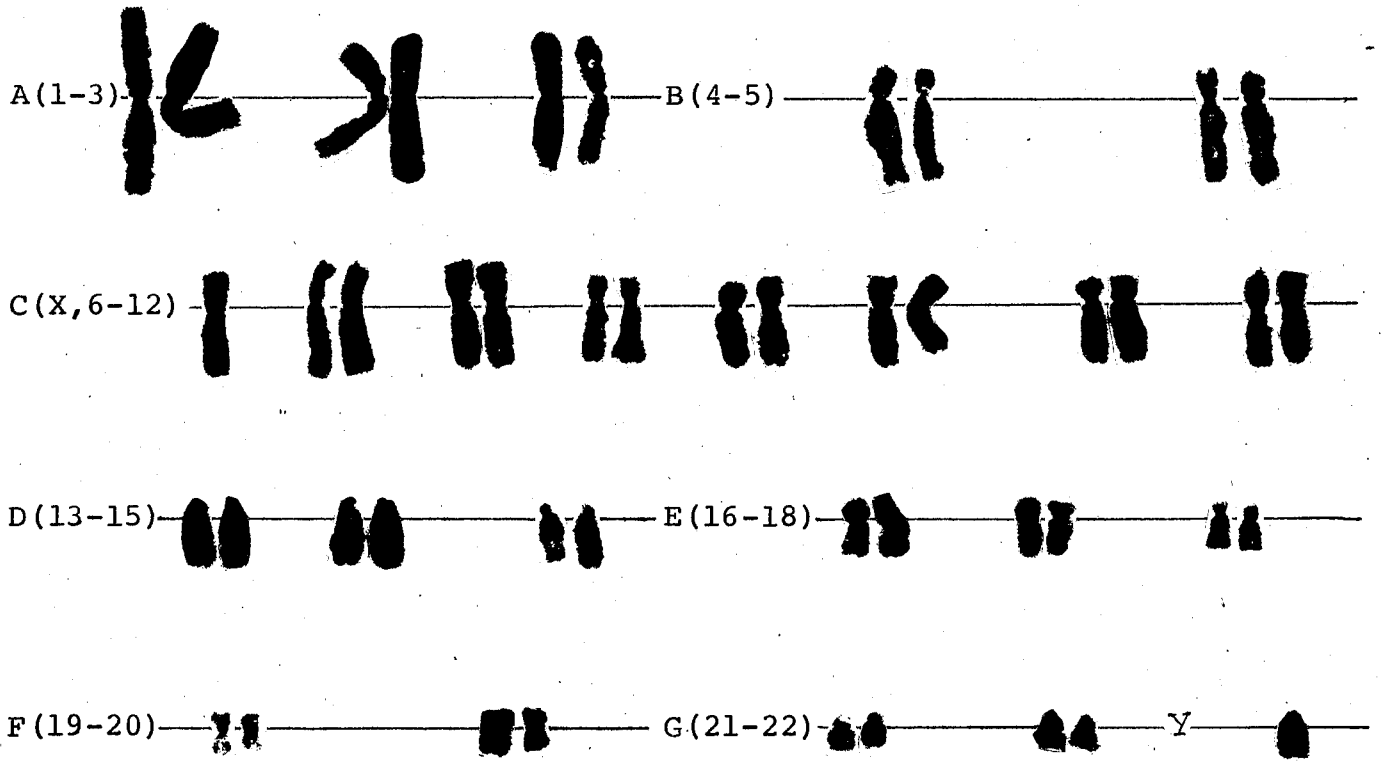

C) Artma ("Duplication"): Homolog (ya da homolog olmayan) iki kromozomdan birinden çift darbe sonucu kopan bir parçanın diğer kromozoma kaynaşması durumudur.

D) Halka ("Ring") kromozom: Bir kromozomun iki ucunda, iki darbe sonucu, iki kırılma olur ve bu iki kırık uç kaynaşırsa halka şeklinde bir kromozom ortaya çıkar. Buna halka, yüzük ya da ring kromozomu adı verilir.


E): İzokromozom ("Isochromosome"): Metafaz evresinde iğ ipliklerine tutunmuş olan sentromerlerin boylamasına bölünecekleri yerde enlemesine bölünmeleri sonucu ortaya çıkan ve ilgili kromozomun yalnızca kısa ya da uzun kolunu içeren median kromozomlara denilir.



Şekil 1. Denver sistemine göre hazırlanmış normal bir kadına ilişkin karyotip.



Şekil 2. Denver sistemine göre hazırlanmış normal bir erkeğe ilişkin karyotip.



Şekil 3. Guard boyası yöntemi ile yanak mukozası hücrele-  
rinden hazırlanmış normal bir kadına ilişkin  
X-kromatini.

B) X Kromatini

Cinsiyet kromatini, seks kromatini, Barr cisimciđi gibi adlar verilen X kromatini yalnızca diři cinsiyetli memelilerde bulunan özel bir kromatindir. İlk kez 1949 yılında Barr ve Bertram tarafından kedilerin sinir hücrelerinde yapılan bir çalışma sırasında bulunmuş olup, sonraları yapılan bir dizi araştırma ile X kromatinin yalnızca sinir hücrelerinde değil, tüm vücut hücrelerinde de bulunduğu, insan deri hücrelerinde varlığı, Turner sendromlu kişilerde bulunmadığı, Klinefelter sendromlu kişilerde ise bir tane bulunduğu gözlenmiştir (7,27,32,33,44,85,87,89,102).

X kromatini, çekirdek zarına yapışık ve 0.7-1.4µ büyüklüğünde, genellikle çekirdek içine bakan yüzü dışbükey ve koyu boyanan bir cisim görünümündedir. Normal kadınlar için sıklığı % 20-80 arasında değişir (7,67,77,85,87,89).

X kromatini ya da cinsiyet kromatini, X kromozomlarından yalnızca birisinin rastgele olarak yoğunlaşması ve inaktivasyonu sonucu oluşmakta ve yalnızca hücre siklusunun "S" döneminde görülebilmektedir. Yani normal kadındaki iki X kromozomundan birisi heterokromatik duruma gelerek hücre siklusunun "S" döneminde yoğunlaşır ve X kromatini oluşur. Eğer bir kadında üç tane X kromozomu varsa bunlardan ikisi heteropiknotik durum alır ve hücrede iki X kromatini görülür (7,77,85,87,102).

Bilindiği üzere yanak mukozası hücrelerinden kolayca ve kısa sürede elde edilen X kromatinin, özellikle X kromozomu düzensizliklerine ilişkin hastalıkların tanısında klinik yönden çok yararlı bir yöntem olarak uygulanılabileceği ortaya konmuştur (7,67,85,102).

X kromatinin normalden büyük ya da küçük olarak görülmesi, X kromozomlarında yapısal bir anomalinin bulunduğunu gösterir (7).

Sitogenetik analiz yöntemlerinin bu denli gelişiminin doğal bir sonucu olarak kromozom kuruluşu ile kimi olgular arasında olduğu gibi genital organ anomalisi gösteren olgular arasında da ilgi kurma çalışmaları yaygınlaşmış bulunmaktadır.

İç ve dış genital organ anomalileri ile kromozom, özellikle seks kromozom düzensizlikleri arasında tam bir ilişki kurulabilmiş olması önemli bir gelişmedir. Olguların bir bölümünde fenotip-karyotip ilişkisi görülemezken diğer bir bölümünde bu ilişki kurulabilmekte ve hatta X kromozomunun uzun (q) ve kısa (p) kollarını tutan düzensizlikler için bile fizyo-morfolojik belirtiler görülebilmektedir(48).

Intrauterin yaşamda henüz cinsiyeti belirlenmemiş bipotansiyel gonad taslağın testis veya ovaryuma farklılaşması, bu gonadal taslağın taşıdığı seks kromozomuna bağlıdır. Y kromozomunun varlığının maskülen farklılaşmayı başlatıp yürüttüğü, bu farklılaşmaya X kromozomunun da katkıda bulunduğu (94), Y

kromozomunun bulunmadığı durumda ise dişi fenotipin geliştiği bilinmektedir. Erkek fenotipi ve testislerin gelişiminden genel olarak Y kromozomunun sorumlu olduğu kabul edilir (69,83,99,100).

Bir genital organ anomalisi olan Klinefelter sendromunda XXY kromozomal yapısının bulunması ile Y kromozomunun etkisiz ve görevsiz bir kromatin materyali olmadığı, tersine erkek cinsiyetin tayinini sağlayan kuvvetli genler taşıdığı anlaşılmıştır. Y kromozomunun iki veya daha fazla X kromozomu içeren kişilerde de testisin gelişimini sağlayabildiği, örneğin XXXY kromozom yapısında olanlarda testis oluşurken, XO yapısında olanlarda bu tip gonadın gelişmediği, Y kromozomunun taşıdığı bazı genlerin spermatogenez için gerekli olduğu bildirilmektedir (45, 102). Y kromozomunda parsiyel bir delesyonun erkek tipi cinsel farklılaşmanın yetersiz olmasına yol açabildiği, testisin gelişmesini sağlayan genlerin Y kromozomunun kısa (p) kolunun sentromere yakın kısmında ve büyük bir olasılıkla uzun kolun sentromerik parçasında bulunduğu sanılmaktadır (9,45).

Turner sendromlu bireylerde görüldüğü gibi 45,XO karyotipine sahip olanlarda normal over gelişmemektedir. Bu bulgu overin gelişmesi için dişi bireyin iki X kromozomuna sahip olması gerektiğini göstermektedir (102). Overin farklılaşmasını sağlayan genlerin X kromozomunun uzun ve kısa kollarının değişik loküslerinde yerleşmiş oldukları bildirilmektedir (45).

Seks kromozomlarında üç tür genin varlığı ileri sürülmek-

tedir. Bunlar (45):

1. Seksüel farklılaşmayı sağlayan genler
2. Somatik genler
3. Somatik ya da biyoşimik yönden homolog olmayan genler

İç ve dış genital organ anomalisi gösteren olgular sanıldığı kadar pek nadir değildir. Ayrıca yeni doğan bebeklerde bu tür anomaliler gizli tutulmakta, ancak yetişkin devrede doktora başvurulmaktadır (106). Gerek çocuğun yetiştirileceği gerçek cinsiyetin erken yaşlarda saptanmamış olması ve gerekse ilerlemiş yaşlarda cinsiyet değişimi işlemi kişilerde oldukça kötü sonuçlar doğurabilecek olan psikolojik bozukluklara neden olduğu bildirilmekte, bu nedenle de genital organ anomalisi gösteren olguların süt çocuğu döneminde saptanması önerilmektedir (106). Bu saptanma işleminde, diğer tetkiklerin yanı sıra kromozom ve X-kromatini analizinin de yapılması yararlı olmaktadır.

Gonadal gelişmeyi sağlayan kromozomal yapı zigot oluştuğu an meydana gelmekte, karyotip analizi ile de kolayca saptanabildiği üzere, kromozom kuruluşu normal kadında 46,XX normal erkekte ise 46,XY şeklinde ortaya çıkmaktadır.

Gerek iç, gerekse dış genitallerin oluşumu sırasındaki bir duraklama ya da aksaklık, normal seksüel gelişmenin bozulmasına neden olur ve interseks adı altında toplanan genital organ anomalilerin oluşmasına yol açar (7).

X ve Y kromozomlarının neden olduđu bu anomaliler arařtı-  
rıcılar tarafından deęişik şekilde ve deęişik sayıda sınıflandı-  
rılmıştır. Kimileri gonadları (37,45,77,87,97,106), kimileri  
ise kromozom kuruluşlarını (85,104) dikkate alarak sınıflandır-  
ma yapmıştır. Arařtırmamızda kullanılan ve benimsenen sınıflan-  
dırma (7) ya göre ise genital organ anomalileri üç grupta top-  
lanır. Bunlar:

- 1) Fenotipik kadınlar
- 2) Fenotipik erkekler
- 3) Interseks durumundaki olgular

Somatik hücrelerde kromozom sayısının 46 olarak saptanma-  
sından sonra mikroskopik olarak tanınabilen bir kromozom düzen-  
sizliğinin, insanda hastalık nedeni olabileceđi fikri, yoğun  
arařtırmaların başlamasına neden olmuş ve sonuçta özel bir kro-  
mozomal düzensizlikle asosiasyon gösteren bir çok sendrom sap-  
tanmıştır.

1938 yılında Henry Turner günümüzde kendi adı ile anılan  
"Turner sendromu" nu tanımlamış (4,7,85,87,91), daha sonra  
Polani ve arkadaşları ile Wilkins ve arkadaşları tarafından bu  
olgularda X kromatini olmadığı açıklanmış, Ford ve arkadaşların-  
ca da sendromun kromozom kuruluşunun 45,XO biçiminde olduđu gös-  
terilmiştir (33,45,87).

1942 yılında Klinefelter tarafından bir diđer sendrom ta-  
nımlanmış ve daha sonra bu sendromda X kromatini pozitif, kromo-

zom kuruluđu da 47,XXY olarak saptanmıřtır. Daha sonra bu sendrom Klinefelter sendromu adını almıřtır (67,85,101). 1977 yılında Ebisuno ve arkadaşlarınınca (32) incelenen özdeş ikizler ile yine aynı yılda Gupta ve Grover (44) tarafından araştırma yapılan Klinefelter tanılı bir olguda kromozomal yapının 47,XXY biçiminde olduđu gösterilmiştir.

1969-1983 yılları arasında Turner sendromlu hastalarda kromozom analizleri yapılarak özellikle seks kromozomlarını tutan sayısal ve yapısal düzensizlikler araştırılmıştır (4,14,36,51,52,59,60,65,66,70,80,90,91,98).

Gonadotropin salgılanmasının düzenlenmesi üzerine araştırma yapılan Turner sendromlu 8 hastanın kromozom analizi yapılmıř ve bu hastaların 5 tanesinde X kromozomu monozomisi, ikisinde mozaik yapı, birinde de X kromozomun halka sekli görülmüştür (13).

1983 de Uchida ve arkadaşları tarafından Turner sendromu yönünden diskordant monozigotik ikizlerde kromozomal araştırma yapılmıř ve sayısal düzensizlik saptanmıştır (93). King ve Magenis (1978) yapay dölleme ile meydana gelen Turner sendromlu diři bebeğin periferik lökositlerinden karyotip hazırlayarak X kromozomuna ilişkin sayısal düzensizlik saptamışlardır (57).

Gantt ve arkadaşları (1980) klinik spektrumları farklı 12 gonadal disgenezisli olguda, seks kromozomlarını tutan düzensizliklerin varlığını bildirmişlerdir (38).

Gonadal disgenezis tanısı konan olgular ile, vulvar karsinoma, gonadoblastoma, vajen adenokarsinoması, konjenital nefrotik sendromu, konjenital sinir sağırılığı ile asosiasyon gösteren gonadal disgenetik olgularda yapılan sitogenetik araştırmalar, sayısal düzensizlikler (11,24,38,40,41,42,43,50,72,74,79,82,88) ile yapısal düzensizliklerin varlığını (55) ortaya koymuştur.

Gonadal disgenetik olguların Turner sendromlu tipinden normal 46,XY karyotipli erkeğe kadar uzanan geniş spektrumun ortasında yer alan karma gonadal disgenezisli olgular (1,12,17,20,26,48) ve pure gonadal disgenetik olgularda da sayısal kromozom düzensizlikleri araştırılmıştır (28,29,35,50).

Kadın psödohermafroditlerde sayısal düzensizlik görülmediği (49) bildirilirken, erkek psödohermafroditlerin kimilerinde normal erkek karyotipi (2,10,18,21,25,58,71,73,86,104), kimilerinde ise mozaik kuruluşlar (62,75,76) saptanmıştır.

1977, 1978, 1979 ve 1980 yıllarında yayınlanan raporlarda gerçek hermafroditlerde normal kadın ve normal erkek karyotiplerinin yanısıra mozaik karyotipi içerenler de bulunmuştur (16,22,30,47,56,84,103).

Balcı ve Koloğlu (1975) tarafından Klinefelter sendromunun bir varyantı olan 48,XXYY sendromunun ülkemizdeki ilk örneği bildirilirken (5) Yavuz, Şaylı, Vardar ve Cengiz tarafından 1973 yılında yapılan bir diğer araştırmada uterus ve vajen aplazisi ile asosiye seks kromozomu düzensizliği gösterilmiş-

tir (105).

Testiküler feminizasyon sendromlu kişilerde kromozom kuruluşunun fenotipik yapıya uygunluk göstermediği (46,54,68) bulunmuş, ovarian disgenezisli olgular ile ovaryum yetersizliği görülen olgularda hem cinsiyet kromozomlarını hem de otozomal kromozomları tutan düzensizlikler saptanmış (51,53,63,95), infertil iki fenotipik erkek bireyde yapılan kromozom analizinde ise normal erkek karyotipi bulunamamıştır (62,69).

1979 yılında yapılan bir çalışmada streak gonad sendromu tanısı konan toplam 38 olguda hem sayısal hem de yapısal kromozom anomalileri saptanmıştır (15).

Turhanoğlu ve arkadaşları(92) tarafından 1982 de yapılan diğer bir araştırmada, fenotipik olarak dişi görünümlü, gonadları bulunmayan kişide normal erkek (46,XY) karyotipi, Duncan ve arkadaşlarınca (31) 1979 da yapılan bir çalışmada müllerien kanal anomalilerinden gerçek vajen yokluğu bulunan iki olguda ise normal kadın (46,XX) karyotipi saptanmıştır.

Sonuç olarak, sitogenetik analiz yöntemleri ile diğer anomalilerin yanısıra, genital organ anomalisi gösteren değişik türdeki olguların çeşitli dokularında (periferik kan, kemik iliği, deri fibroblast, ovaryum ve uterus gibi) da kromozom düzensizliklerini araştırma çalışmaları sürdürülmektedir.

## G E R E Ç v e Y Ö N T E M

### A- G E R E Ç

Genital organ anomalisi gösteren olgularda kromozom ve X kromatini analizi çalışması, 1981-1985 yılları arasında Anadolu Üniversitesi Rektörlüğü Eğitim ve Uygulama Hastanesi kliniklerine değişik nedenlerle başvuran ve ilgili kliniklerde genital organ anomalisi tanısı konan toplam 21 hastada yapılmıştır.

Araştırmaya alınan ve değişik genital organ anomalilerini içeren olgular ile kontrol grubunu oluşturan kişilerde kromozom analizi periferik kan kültürü yöntemi ile yapılmıştır. Periferik kandan kromozom elde etmek için de tüm kan yöntemi (7) ile çalışılmıştır. Moorhead ve arkadaşları (64) nın 1960 yılında geliştirdiği makrokültür yönteminde olduğu gibi lenfositlerin ayrılması gerekmediğinden çok az miktarda ayrılmamış kanla kolayca kültür yapıldığından ve periferik kanın uzun süre bekletilmesi, santrifüj edilmesi, elle oynanması gibi sakıncalı olabilecek durumları ortadan kaldırdığından bu yöntem seçilmiştir. Kromozomları boyamak için de giemsa bantlama yöntemlerin-

den ASG "acetic-saline-giemsa" tekniđi (7) uygulanmıřtır. Arařtırma ve kontrol grubunda saptanan yapısal dzensizliklerin dađılıřının nemlilik dzeveleri Fisher testi, olgularda toplam incelenen hcrelerde X kromatini yzdeleri dađılıřının nemliliđi ise Kolmogorov Smirnov testi ile arařtırılmıřtır.

#### I. Kullanılan Kltr Ortamı

- a) TC Chromosome microtest kit (2 tests, Difco)

#### II. Kimyasal Maddeler

- a) Glacial acetic acid (Merck)
- b) Methanol (Merck)
- c) Giemsa-Lsing (Merck)
- d) Xylol (Merck)
- e) Heparin (Liquemine, Roche)
- f) Kanada Balsamı (Rhenohistol, Merck)

#### III. Solsyonlar

- 1) Kromozom analizi iin:

- a) Tespit solsyonu

3 kısım methanol: Bir kısım glacial acetic acid

- b) Giemsa bantlama solsyonları (ASG tekniđi)

2 x SSC Solüsyonu

Sodyum klorür	17.53 g
Trisodium citrate (2 H <sub>2</sub> O)	8.82 g
Deiyonize su ile tamamla	1000 ml

Giemsa Solüsyonu

Giemsa sol. (Merck)	1 ml
Buffer sol.	50 ml
pH 6.8	

0.067 M buffer solüsyonu (pH 6.8)

a) Stok solüsyonu

Solüsyon A:

KH<sub>2</sub>PO<sub>4</sub>: 9.078 g/100 ml distile su

Solüsyon B:

Na<sub>2</sub>HPO<sub>4</sub>.2H<sub>2</sub>O g/100 ml distile su

b) Kullanma solüsyonu (pH 6.8)

Solüsyon A: 50.8 ml

Solüsyon B: 49.2 ml

2) X Kromatini Analizi İçin:

Biebrich Scarlet Stok Solüsyonu

Biebrich scarlet	2.0 g
Phosphotungistic acid	0.6 g
Glacial acetic acid	10.0 ml
Distile su	100.0 ml

Fast Green Stok Solüsyonu

Fast green	1.0 g
Phosphomolybdic acid	0.6 g
Phosphotungistic acid	0.6 g
Glacial acetic acid	10.0 ml
% 50 lik ethyl alcohol	200.0 ml

Kanada Balsamı (Rhenohistol, Merck)

IV. Aygıtlar ve Gereçler

- a) Etüv
- b) Kuru hava sterilizatörü
- c) Zaman ayarlı santrifüj
- d) Binoküler araştırma mikroskopu
- e) Otomatik mikrofotografi aygıtı
- f) Elektronik duyarlı terazi

- g) Değişik büyüklükte enjektörler ve pipetler
- h) 15 ml. lik kültür şişeleri
- ı) Mezürler
- i) 15 ml. lik konik dereceli santrifüj tüpleri
- j) Şaleler
- k) Lam
- l) Lamel (24x32 mm)
- m) Film
- n) Tromel

## B- Y Ö N T E M

### I. KROMOZOM ELDE ETME YÖNTEMİ

#### Periferik Kan Kültürü Yöntemi

Moorhead ve arkadaşlarının (64) geliştirdikleri standart ya da makrokültür tekniğinin modifiye edilmiş şekli olan ve "tüm kan" tekniği ya da "mikroteknik" olarak bilinen yöntem (3,7,19,81,85,87) uygulanmıştır.

Bu yöntemin aşamaları sırası ile aşağıda verilmiştir:

- 1) TC Chromosome Microtest Medium, bir şişe TC Chromosome Mikrotest Reconstituting Fluid ile sulandırılır. Bu işlem, ekim yapılmadan en çok bir saat önce yapılır.
- 2) Hiç kullanılmamış ya da kullanıldıktan sonra yıkanıp kuru hava sterilizatörü ile steril edilmiş, heparinize bir enjektörle alınan venöz kan, steril koşullarda ağzı açılan kültür şişesine konur. Ağzı alevden geçirilerek kapatılan kültür şişeleri, üzerine ilgili hastanın adı-soyadı ve protokol numarası yazılarak etüvde 72 saat süre ile  $37^{\circ}\text{C} \pm 0.1$  da inkübe edilir.

- 3) Etüvden 69 saat sonra çıkarılan kültür şişelerinin her birine 1 ml TC Chromosome Microtests Arresting Solu-

tion konur ve kültür şişesi iki el ayası arasına alınarak sü-  
lasyonun kültüre karışımı sağlanır. Daha sonra kültür şişeleri  
etüve yerleştirilerek 1-3 saat beklenir.

4) Etüvden çıkarılan kültür şişelerindeki ortam ve  
kan karışımı santrifüj tüplerine boşaltılır, 10 dakika süreyle  
santrifüj edilir.

5) Üstte biriken sıvı dikkatlice çekilerek atılır.  
Kalan tortu üzerine TC Hanks Microtest Solution şişesinden 4 ml  
konur ve pastör pipeti ile iyice karıştırılır.

6) 5 dakika süreyle santrifüj edilir.

7) Süpernatantın tamamı dikkatlice alınır ve dip-  
te kalan tortu üzerine 1 ml TC Hanks Microtest Solution konu-  
lur.

8) Hücreler, pastör pipeti kullanılarak iyice ka-  
rıştırılır.

9) Her tüpe 37°C sıcaklıktaki 3 ml distile su üç  
eşit kısımda konulur ve her distile su koyuşta dikkatlice çal-  
kalanır. Pipetle iyice karıştırıldıktan sonra tüpler 10 daki-  
ka süreyle 37°C de tutulur.

10) 10 dakika süreyle santrifüj edilir.

11) Süpernatantın tümü dikkatlice alınır.

12) Her tüpe 4 ml tespit solüsyonu dikkatlice konur, oda ısısında 10 dakika bekletilir.

13) Pipetle hücrelerin dağılması sağlanır.

14) 5 dakika süre ile santrifüj edilir.

15) Süpernatant dikkatlice çekilerek atılır. Yine her tüpe 4 ml taze tespit solüsyonu konulur.

16) Pipetle hücrelerin dağılması sağlanır.

17) 5 dakika süre ile santrifüj edilir.

18) Süpernatant dikkatlice çekilerek atılır, dipte kalan tortu üzerine taze tespit solüsyonu konulur ve pipet ile hücreler dağıtılır.

#### Preparat Hazırlanması

19) Temiz lamlar, temiz ve soğuk distile suya konulur.

20) Distile sudan çıkarılan lamlara pastör pipeti ile 3-4 damla hücre süspansiyonu damlatılır, hücre süspansiyonunun dağılması sağlanır, hafifçe üflenerek havada kurumaya terk edilir.

Kromozomları ASG Tekniđi ile Bantlama

- 21) Havada kurutulan preparatlar 2 x SSC solüsyonunda 1.5 saat süreyle 60°C da inkübe edilir.
- 22) Deiyonize suda çalkalanır.
- 23) Hazırlanan giemsa solüsyonunda 0.5 saat süre ile boyanır.
- 24) Deiyonize suda hafifçe çalkalanır ve havada kurutulur.
- 25) Ksilolden geçirilerek lamel kapatılır.
- 26) Preparatlar, üzerine ait olduđu kişinin protokol ve preparat numarası yazılarak incelenmek üzere saklanır.

Deđerlendirme

Üzerine ait olduđu kişinin protokol ve preparat numarası yazılmış preparatlar, mikroskopta deđerlendirmeye alınır. Önce küçük büyütmeleli objektifle taranarak iyi nitelikli metafaz plakları önceden hazırlanmış bilgi işlem kayıt formuna (3,7,19) yazılır. Plaklar daha sonra immersiyon objektifi ile incelenerek sırayla şu işlemler yapılır.

A) Her olgu için ön görülen 25-50 kadar plaktaki (3,7,19,85) kromozomlar sayılarak varsa yapısal düzensizlikleri ile birlikte bilgi işlem formundaki özel bölümlere yazılır.

B) Mikroskopik incelemeyle ortaya çıkan bilgi işlem formundaki tablo değerlendirilir. Kusurlu plakların sayısına, kromozom kusurlarının tipine, sayısına ve oranına bakılır. İncelenen kişinin kromozomal durumu normal görünüyorsa inceleme bu aşamada bırakılır. İncelenen kişide sayısal ya da yapısal kimi kusurlar saptanmışsa bir başka aşama olan fotoğraf çekimi işlemine gidilir.

C) Seçilen metafaz plağının fotoğrafı inmersiyon objektifi ve düşük ASA' lı bir film kullanılarak çekilir. Her pozdan üç adet fotoğraf kartına basılır. Kart üzerinde sayısal ve yapısal düzensizlik değerlendirilmesi tekrarlanır. Biri kontrol olarak bırakılır, diğer ikisinden karyotip yapılarak düzensizliğin hangi kromozomu tuttuğu saptanmaya çalışılır (3, 7,85).

## II. X KROMATİNİ ELDE ETME YÖNTEMİ

### Guard Boyası Yöntemiyle Yanak Mukozası

### Epitelinden X Kromatini Tayini

X kromatini analizinde Guard Boyası Yöntemi kullanılmış olup, bu yöntem (7,81,85,87,89) aşağıda verildiği şekilde uygulanmıştır. Ancak bu yöntemde süre ve alkol verileri-

nin saptanmasında kimi modifikasyonlar yapılmıştır.

Yanak mukozası epitel hücreleri bir demir spatül yardımı ile hafifçe kazınarak alınır. Kazınarak ilk alınan material genellikle müköz sekresyon içerdiği için atılır ve yine aynı yerden ikinci kez alınır. Demir spatüldeki epitel hücreleri temiz bir lam üzerine yayılır ve hemen % 95 lik etanolle dolu bir şale içersine konur. En az bir saat bekletilerek lamlar tespit edilir ve boyanmaya hazır duruma gelir.

1) Tespit edilen lamlar % 70 lik alkolden geçirilerek 1:1 oranında absolü alkolle seyreltilmiş Biebrich Scarlet boya solüsyonunda 3 dakika tutulur.

2) Lamlar % 50 lik alkolden geçirilir.

3) Fast Green Stok solüsyonunda 6 dakika süre ile tutulur.

4) Boyanan lamlar % 50, 70 ve 95 lik alkol serisinden geçirilir.

5) İki şaledeki absolü alkole batırılıp çıkarılır.

6) Ksilolde 10 dakika tutulur ve Kanada Balsamı ile lamel kapatılır.

7) Preparatlar, üzerine ait olduđu kiřinin protokol ve preparat numarası yazılarak incelenmek üzere saklanır.

#### Deęerlendirme

Üzerine ait olduđu kiřinin protokol ve preparat numarası yazılmış preparatlar mikroskopta deęerlendirmeye alınır. Önce küçük büyütmele objektifle taranarak iyi boyanmış mukoza hücrelerinin bulunduđu alanların kodları saptanır, sonra immersiyon objektifi ile en az 100 hücre sayılır (7,81,85,87) ve X kromatini yüzdesi bulunur.

## B U L G U L A R

Genital organ anomalisi gösteren olgularda kromozom ve X kromatini analizini içeren bu çalışma, 1981-1985 yılları arasında Anadolu Üniversitesi Rektörlüğü Eğitim ve Uygulama Hastanesi kliniklerinde genital organ anomalisi tanısı konmuş toplam 21 hastada (Tablo 2 ve Tablo 3) uygulanmış olup, tamamen sağlıklı olan 5 erkek ve 5 kadın olmak üzere toplam 10 kişi (Tablo 1) de kontrol grubunu oluşturmuştur. Olgu takibinde kullanılan form Ek 1 de verilmiştir.

Tablo 2 de görüldüğü üzere Turner sendromu tanısı konan toplam iki olgumuz bulunmaktadır. Bu olgulardan ilkinde 25 hücre incelenmiş ve incelenen bu hücrelerin tümünde X kromozomunun monozomisi (45,XO) saptanmıştır. Buna karşın ikinci olgumuzda 50 hücre çalışılmıştır. Incelenen bu hücrelerde kromozomal yapı ilk olgumuzdan farklı olarak 46,XX biçiminde bulunmuştur. Yine bu olgularımızdan ilkinde X kromatini görülememesine karşın ikincisinde % 38 pozitif (+) olarak saptanmıştır.

Tablo 2 de ayrıca araştırmamızda yer alan ve gonadal disgenesis tanısı konan olgular ile bu olgulara ilişkin incelenen hücre sayıları verilmektedir. Bu hücrelerdeki bulgular şöyle

sıralanabilir.

A) İlk olguda 50 hücre incelenmiştir. Kromozom kuruluđu, incelenen bu hücrelerin 48 tanesinde (% 96) 46,XX biçiminde bulunmuştur. Geriye kalan iki hücrede (% 4) ise 45 kromozom saptanmıştır.

B) İkinci olgumuzda 36 hücre çalışılmıştır. Çalışılan bu hücrelerden 35 tanesinde (% 97) kromozomal yapı yine 46,XX biçiminde saptanırken yalnızca bir hücrede (% 3) 44 kromozom sayılmıştır.

C) Gonadal disgenezisli olgularımızın üçüncüsünde ise 47 hücre incelenebilmiştir. Bu hücrelerden 46 tanesi (% 97.8) nin 46,XX biçimindeki yapıyı içerdiği, bir hücrede ise (% 2.2) 45 kromozomun bulunduğu belirlenmiştir.

D) Dördüncü olgumuzda 50 hücre çalışılmıştır. Bu olgumuzdaki sonuçlar diğer üç olgudan farklı bulunmuş olup 50 hücreden 41 tanesinde (% 82) normal kadın (46,XX) karyotipi saptanırken 8 tanesinde (% 16) X kromozomunun monozomisi (45,XO) gözlenmiş ve ayrıca bir hücrede (% 2) 44 kromozom sayılmıştır.

E) Gonadal disgenezisli beşinci olgumuzda yine dördüncü olgumuzda olduğu üzere 50 hücre incelenmiştir. Bu hücrelerin 49 tanesinde (% 98) normal kadın (46,XX) karyotipi saptanırken bir tanesinde (% 2) 44 kromozom sayılmıştır.

Tablo 4 de verildiği üzere, gonadal disgenezis tanısı

konan toplam 5 olgudan yapılan X kromatini analizinde X kromatini oranları ilk olguda % 32 pozitif (+), ikinci olguda % 27 pozitif (+), üçüncü olguda % 34 pozitif (+), dördüncü olguda % 16 pozitif (+) ve beşinci olguda ise % 38 pozitif (+) olarak bulunmuş olup, bu olgulardan biri (dördüncü olgu % 16 pozitif) hariç diğerlerinin X kromatini analizi pozitif olarak değerlendirilmiştir.

Tablo 2 de verilen ve gerçek hermafrodit tanısı konan bir olgumuz bulunmaktadır. Bu olgumuza ilişkin 50 hücre incelenmiş olup 47 tanesinde (% 94) normal erkek (46,XY) karyotipi saptanmıştır. Geriye kalan üç hücreden ikisinde (% 4) 45, birinde (% 2) ise 44 kromozom sayılmıştır. Bu olgumuzdan yapılan incelemede X kromatini saptanamamıştır (Tablo 4).

Araştırmamız süresince interseks durumundaki olgulardan kadın psödohermafroditlere ilişkin bir, erkek psödohermafroditlere ilişkin olarak iki olgu saptanabilmiştir (Tablo 2). Bunlardan kadın psödohermafrodit tanısı konan olgumuzda 50 hücre incelenmiş olup bu hücrelerin tümünde normal kadın (46,XX) karyotipi saptanırken olgunun X kromatini oranı da % 41 pozitif (+) olarak belirlenmiştir (Tablo 4). Buna karşılık erkek psödohermafrodit tanısı konan ve birbiri ile kardeş olan iki olgunun ilkinden 40, ikincisinden 50 hücre incelenmiş ve her iki olgunun tüm hücrelerinde erkek (46,XY) karyotipi saptanmıştır (Tablo 2). Bu olguların ikisinde de, yapılan X kromatini analizinde

kromatin materyaline rastlanamamıştır (Tablo 4).

Araştırma sonuçları Tablo 3 de verilen ve testiküler feminizasyon sendromu tanısı konan bir olgumuz bulunmaktadır. Bu olgumuzdan 50 hücre incelenmiş ve hücrelerin 48 tanesinde (% 96) normal erkek (46,XY) karyotipi saptanırken yalnızca iki hücrede (% 4) 45 kromozom sayılmıştır. Bu olgumuzda X kromatini bulunamamıştır (Tablo 4).

Araştırmamızda sayısal olarak en fazla olan ve ilk sırayı alan olgu grubu Tablo 6 da görüldüğü üzere Rokitansky-Kuster-Mayer (RKM) sendromunu içeren kişilerin oluşturduğu gruptur. Bu gruba ilişkin bulgular Tablo 3 de verilmiştir. Buna göre :

A) Olguların ilkinde 50 hücre incelenmiştir. Bu hücrelerin 40 tanesinde (% 80) normal kadın (46,XX) karyotipi bulunurken 9 tanesinde (% 18) X kromozomunun monozomisi (45,XO) saptanmış ve ayrıca bir hücrede 44 kromozom belirlenmiştir.

B) İkinci olguda ise 40 hücre incelenmiş ve hücrelerin tümünde normal kadın (46,XX) karyotipi saptanmıştır.

C) Üçüncü, dördüncü ve beşinci olgularımızda incelenen hücrelerde temel kromozomal yapı yine 46,XX biçiminde saptanmış ve ayrıca üçüncü olguda 35 hücreden 3'ünde (% 8.6) 45 kromozom, dördüncü olguda incelenen 50 hücreden birinde (% 2) 47 kromozom ve beşinci olguda incelenen 32 hücreden 3 tanesinde (% 9.3) 45, dört tanesinde ise (% 12.5) 44 kromozom gözlenmiştir.

Rokitansky-Kuster-Mayer sendromu tanısı konan altıncı olgumuzda da 30 hücre incelenmiş ve bu hücrelerin 27 tanesinde (% 90) normal kadın (46,XX) karyotipi bulunurken üç hücrede (% 10) X kromozomunun uzun (q) koluna ilişkin izokromozom şekli saptanmıştır.

Tablo 4 de verildiği üzere RKM sendromu tanısı konan toplam altı olgudan beş tanesinde X kromatini analizi yapılabilmış olup buna göre X kromatini sıklığı ilk olguda % 19 pozitif (+), ikinci olguda % 30 pozitif (+), üçüncü olguda % 39 pozitif (+), dördüncü olguda % 45 pozitif (+) ve beşinci olguda ise % 27 pozitif (+) olarak saptanmıştır. Bu sonuçlara göre beş olgunun hepsinde X kromatini analizi pozitif olarak değerlendirilmiştir. RKM sendromlu altıncı olgumuzda (hastanın kabul etmemesi nedeni ile) X kromatini analizi gerçekleştirilememiştir.

Yine Tablo 3 de verilen ve hipogonadizm tanısı konan üç olgumuz bulunmaktadır. Bu olguların her birinden 35'er hücre değerlendirilerek tüm hücrelerde kromozom kuruluşunun 46,XY biçiminde olduğu saptanmıştır. Aynı olgularda yapılan incelemede ise her üç olguda da X kromatini saptanamamıştır (Tablo 4).

Araştırma grubunu oluşturan olguların kromozom analizinde, sayısal düzensizliklerin yanısıra yapısal düzensizlikler de araştırılmış ve gonadal disgenezis tanısı konan beş olgudan dört tanesinde, gerçek hermafroditizm tanılı bir olguda, RKM sendromu tanılı olguların yine dört tanesinde ve hipogonadizm tanılı olguların iki tanesinde kromatid tipi kırık bulunmuştur

(Tablo 2 ve Tablo 3). Ayrıca gonadal disgenezis tanılı olguların birinde minik kromozom, bir diğerinde disentrik kromozom, RKM sendromu tanılı olguların bir tanesinde kromozom tipi kırık ve hipogonadizm tanısı konan bireylerin yine bir tanesinde minik kromozom saptanmıştır (Tablo 2 ve Tablo 3).

Ayrıca karşılaştırma amacı ile araştırmaya alınan 5 kadın ve 5 erkekten oluşan toplam 10 sağlıklı kişiyi içeren kontrol grubunda da kromozom ve X kromatini analizi yapılmış ve sonuçlar Tablo 1 de verilmiştir.

Tablonun incelenmesinden de görüleceği üzere 10 kişide herhangi bir sayısal düzensizliğe rastlanmamıştır. Ancak bu 10 kişiden 6 tanesinde kromatid tipi kırık ve gap, bir tanesinde minik kromozom ve iki tanesinde disentrik kromozom görülmüştür.

Tablo 5 de görüldüğü şekilde, olgularda saptanan cinsiyet kromozomu yapılarının dağılımı şöyledir: 7 olguda 46,XY biçiminde, 10 olguda 46,XX biçiminde, 1 olguda 45,XO biçiminde, yine iki olguda 45,XO/46,XX biçiminde ve bir olguda da 46,Xi(Xq)/46,XX biçiminde.

Tablo 6 da ise araştırma grubunu oluşturan olguların her birinin görülme oranı verilmiştir. Buna göre sayısal çokluğa göre ilk sırayı RKM sendromu tanılı hastalar, ikinci sırayı ise gonadal disgenezis tanısı konan olgular almaktadır. Diğer olgular 1 ile 3 kişi düzeyinde kalmıştır.

Ayrıca Tablo 7 de RKM sendromu tanılı olgular ile gonadal disgenezis ve hipogonadizm tanısı konan olguların incelenen hücrelerinde kromozomların sayısal dağılımı verilmektedir. Buna göre, 46 kromozomlu hücre oranı hipogonadizm tanılı olgularda % 100 iken gonadal disgenezis tanısı konan bireylerde % 93.99 ve RKM sendromu tanısı konan bireylerde de % 91.4 dolayında saptanmıştır.

Araştırma ve kontrol grubu bireylerinde saptanan kromatid tipi kırıkların sıklığı Tablo 8 de verilmiştir. Kromatid tipi kırık saptanması açısından iki grup arasında önemlilik düzeyleri Fisher testi uygulanarak araştırılmış ve sonuçta araştırma grubu ile kontrol grubu arasında kromatid tipi kırık saptanması açısından önemli düzeyde farklılık olmadığı bulunmuştur .

$$(X_F^2 = 0.299 \quad p > 0.25^{n.s.})$$

Tablo 9 da ise, araştırma grubu içinde sayısal olarak ilk sırayı alan RKM sendromu tanılı olgular ile gonadal disgenezis tanılı olgulara ilişkin saptanan X kromatini sıklıkları verilmiştir. RKM sendromu tanılı olgular ile gonadal disgenezis tanılı olguların toplam incelenen hücrede X kromatini yüzdelerine ilişkin dağılımın önemliliği, Kolmogorov-Smirnov testi uygulanarak araştırılmıştır. Sonuçta ( $D_{Max} = 0.133 \quad p > 0.50^{n.s.}$ ) iki olgu grubunun toplam incelenen hücrede X kromatini yüzdelerine ilişkin dağılımın önemli farklılık göstermediği saptanmış-

tır. Araştırma grubu içindeki diğer olguların sayıları çok düşük olduğundan aralarındaki X kromatini yüzdesi karşılaştırmaları verilmemiştir.

TABLO 1. Kontrol grubu oluşturan bireylerin incelenen hücrelerinde kromozomların sayısal dağılımı ve yapısal düzensizlikler

TANI	SIRA NO	YAŞI	CİNSİYETİ		X-KROMATİN (%)	İNCELENEN TOPLAM HÜCRE	KROMOZOMLARIN SAYISAL DAĞILIMI					KROMOZOM KURULUŞU	GÖZLENEN YAPISAL DÜZENSİZLİKLER								
			KADIN	ERKEK			<45	45	46	47	47 <		Eksilme	Artma	Kromatid Tipi Kırık	Kromozom Tipi Kırık	Asentrik Kromozom	Halka Kromozom	Disentrik Kromozom	İzo Kromozom	Minik Kromozom
KONTROL	1	25	+		48	25	-	-	25	-	-	46,XX	-	-	+	-	-	-	+	-	-
	2	24	+		60	32	1	1	30	-	-	46,XX	-	-	-	-	-	-	-	-	-
	3	27		+	-	30	1	-	29	-	-	46,XY	-	-	+	-	-	-	-	-	-
	4	32		+	-	26	-	-	25	1	-	46,XY	-	-	-	-	-	-	-	-	-
	5	38	+		41	30	-	1	29	-	-	46,XX	-	-	-	-	-	-	-	-	-
	6	36		+	-	29	2	2	25	-	-	46,XY	-	-	+	-	-	-	-	-	-
	7	21		+	-	26	1	-	25	-	-	46,XY	-	-	+	-	-	-	-	-	-
	8	22	+		37	25	1	-	24	-	-	46,XX	-	-	-	-	-	-	-	-	+
	9	42		+	-	25	-	-	25	-	-	46,XY	-	-	+	-	-	-	-	-	-
	10	24	+		32	26	2	-	24	-	-	46,XX	-	-	+	-	-	-	+	-	-

TABLO 2. Araştırma grubunu oluşturan bireylerin incelenen hücrelerinde kromozomların sayısal dağılımı ile yapısal düzensizlikler ve bireylerin kromozomal tanıları.

SIRA NO	ADI-SOYADI	YAŞI	KLİNİK TANI	FENOTİPİ		İNCELENEN TOPLAM HÜCRE	KROMOZOMLARIN SAYISAL DAĞILIMI					KROMOZOMAL TANI	EKSİLME	ARTMA	KROMATİD TİPİ KIRIK	KROMOZOM TİPİ KIRIK	ASENTRİK KROMOZOM	HALKA KROMOZOM	DİSENTRİK KROMOZOM	İZOKROMOZOM	MİNİK KROMOZOM
				KADIN	ERKEK		< 45	45	46	47	47 <										
				1	E.Ç.		7	Turner Sendromu	+		25										
2	A.E.	18	Turner Sendromu	+		50	-	-	50	-	-	46,XX	-	-	-	-	-	-	-	-	-
3	F.B.	16	Gonadal Disgenezis	+		50	-	2	48	-	-	46,XX	-	-	+	-	-	-	-	-	-
4	E.S.	17	Gonadal Disgenezis	+		36	1	-	35	-	-	46,XX	-	-	+	-	-	-	-	-	-
5	N.P.	22	Gonadal Disgenezis	+		47	-	1	46	-	-	46,XX	-	-	+	-	-	-	-	-	+
6	A.B.	24	Gonadal Disgenezis	+		50	1	8	41	-	-	45,X0/46,XX	-	-	+	-	-	-	+	-	-
7	A.Ş.	27	Gonadal Disgenezis	+		50	1	-	49	-	-	46,XX	-	-	-	-	-	-	-	-	-
8	Y.Y.	13	Gerçek Hermafroditizm		+	50	1	2	47	-	-	46,XY	-	-	+	-	-	-	-	-	-
9	H.Ş.	2	Kadın Psödohermafroditizm	+		50	-	-	50	-	-	46,XX	-	-	-	-	-	-	-	-	-
10	N.Y.	13	Erkek Psödohermafroditizm	+		40	-	-	40	-	-	46,XY	-	-	-	-	-	-	-	-	-
11	H.Y.	15	Erkek Psödohermafroditizm	+		50	-	-	50	-	-	46,XY	-	-	-	-	-	-	-	-	-

TABLO 3. Araştırma grubunu oluşturan olguların devamı

SIRA NO	ADI SOYADI	YAŞI	KLİNİK TANI	FENOTİPİ		İNCELENEN HÜCRE TOPLAM	KROMOZOMLARIN SAYISAL DAĞILIMI					KROMOZOMAL TANI	EKSİLME	ARTMA	KROMATİD TİPİ KIRIK	KROMOZOM TİPİ KIRIK	ASENTRİK KROMOZOM	HALKA KROMOZOM	DİSENTRİK KROMOZOM	İZOKROMOZOM	MİNİK KROMOZOM
				KADIN	ERKEK		< 45	45	46	47	47<										
				12	G.U.		17	Testiküler Feminizasyon Sendromu	+		50										
13	Y.T.	17	Rokitansky-Kuster-Mayer Sendromu	+		50	1	9	40	-	-	45,XO/46,XX	-	-	+	-	-	-	-	-	-
14	S.Ç.	21	Rokitansky-Kuster-Mayer Sendromu	+		40	-	-	40	-	-	46,XX	-	-	+	-	-	-	-	-	-
15	Ş.G.	20	Rokitansky-Kuster-Mayer Sendromu	+		35	-	3	32	-	-	46,XX	-	-	-	-	-	-	-	-	-
16	A.S.	22	Rokitansky-Kuster-Mayer Sendromu	+		50	-	-	49	-	1	46,XX	-	-	+	-	-	-	-	-	-
17	Ü.K.	17	Rokitansky-Kuster-Mayer Sendromu	+		32	4	3	25	-	-	46,XX	-	-	+	-	-	-	-	-	-
18	N.A.	22	Rokitansky-Kuster-Mayer Sendromu	+		30	-	-	30	-	-	46,XI(Xq)/46,XX	-	-	+	+	-	-	-	-	-
19	S.D.	12	Hipogonadizm		+	35	-	-	35	-	-	46,XY	-	-	+	-	-	-	-	-	-
20	Ö.B.	10	Hipogonadizm		+	35	-	-	35	-	-	46,XY	-	-	+	-	-	-	-	-	+
21	İ.D.	22	Hipogonadizm		+	35	-	-	35	-	-	46,XY	-	-	-	-	-	-	-	-	-

TABLO 4. Araştırma Grubunu Oluşturan Bireylerin  
Saptanan X Kromatini Yüzdeleri

SIRA NO	YAŞI	KLİNİK TANI	İNCELENEN TOPLAM HÜCRE	SAPTANAN X KROMATİNİ SIKLIĞI (%)	SONUÇ
1	7	Turner Sendromu	100	-	X kromatini (-)
2	18	Turner Sendromu	100	38	X kromatini (+)
3	16	Gonadal Disgenezis	100	32	X kromatini (+)
4	17	Gonadal Disgenezis	100	27	X kromatini (+)
5	22	Gonadal Disgenezis	100	34	X kromatini (+)
6	24	Gonadal Disgenezis	100	16	X kromatini (-)
7	27	Gonadal Disgenezis	100	38	X kromatini (+)
8	13	Gerçek Hermafroditizm	100	-	X kromatini (-)
9	2	Kadın Psödohermafroditizm	100	41	X kromatini (+)
10	13	Erkek Psödohermafroditizm	100	-	X kromatini (-)
11	15	Erkek Psödohermafroditizm	100	-	X kromatini (-)
12	17	Testiküler Feminizasyon Send.	100	-	X kromatini (-)
13	17	Rokitansky-Kuster-Mayer Send.	100	19	X kromatini (+)
14	21	Rokitansky-Kuster-Mayer Send.	100	30	X kromatini (+)
15	20	Rokitansky-Kuster-Mayer Send.	100	39	X kromatini (+)
16	22	Rokitansky-Kuster-Mayer Send.	100	45	X kromatini (+)
17	17	Rokitansky-Kuster-Mayer Send.	100	27	X kromatini (+)
18	22	Rokitansky-Kuster-Mayer Send.	-	-	-
19	12	Hipogonadizm	100	-	X kromatini (-)
20	10	Hipogonadizm	100	-	X kromatini (-)
21	22	Hipogonadizm	100	-	X kromatini (-)

TABLO 5. Kromozomal tanıları yapılan anomali türleri ve bunlarda saptanan cinsiyet kromozomu yapıları

Olgu Türü	Saptanan cinsiyet kromozom tipleri				
	XY	XX	XO	XO/XX	Xi(Xq)/XX
Rokitansky-Kuster Mayer Sendromu	-	4	-	1	1
Gonadal Disjenezi	-	4	-	1	-
Hipogonadizm	3	-	-	-	-
Turner Sendromu	-	1	1	-	-
Erkek Psödohermafroditizm	2	-	-	-	-
Dişi Psödohermafroditizm	-	1	-	-	-
Gerçek Psödohermafroditizm	1	-	-	-	-
Testiküler Feminizasyon Sendromu	1	-	-	-	-

TABLO 6. Kromozomal tanıları konan olguların türü ve dış genital organların cinsiyetine göre görülme sayıları dağılışı

Olgu Türü	Dış genital organların cinsiyetine göre görülme sayısı			Görülme Oranı
	E	K	T	
Rokitansky-Kuster-Mayer Sendromu	-	6	6	6/21
Gonadal Disgenezis	-	5	5	5/21
Hipogonadizm	3	-	3	3/21
Turner Sendromu	-	2	2	2/21
Erkek Psödohermafroditizm	-	2	2	2/21
Dişi Psödohermafroditizm	-	1	1	1/21
Gerçek Psödohermafroditizm	1	-	1	1/21
Testiküler Feminizasyon Sendromu	-	1	1	1/21

TOPLAM

4

17

21

-

E: Erkek

K: Kadın

TABLO 7. Araştırma grubunda yer alan Rokitansky-Kuster-Mayer Sendromlu, Gonadal Disgenezis ve Hipogonadizm tanılı olguların incelenen hücrelerinde kromozomların sayısal dağılımı (% de olarak)

Hastalık Türü	İncelenen toplam hücre	Olgu Sayısı	Kromozomların Sayısal Dağılımı			
			45	45	46	47
Rokitansky-Kuster-Mayer Sendromu	237	6	2.1	6.33	91.4	0.01
Gonadal Disgenezis	233	5	1.28	4.72	93.99	0.01
Hipogonadizm	105	3	-	-	100	-

TABLO 8. Araştırma ve Kontrol grubunda kromatid tipi kırıkların saptanmasının karşılaştırılması

İncelenen Grup	Kromatid Tipi Kırık		T
	Var	Yok	
Kontrol	6	4	10
Genital organ Anomalisi Gösteren	12	9	21
T	18	13	31

$$\chi^2_F = 0.299$$

$$p > 0.25^{n.s.}$$

TABLO 9. Rokitansky-Kuster-Mayer Sendromu ile Gonadal Disgenezis tanılı olguların incelenen yanak mukozası hücrelerinde saptanan X kromatini yüzdelerinin karşılaştırılması

Saptanan X kromatini (%)	Olguların Türü	
	Rokitansky-Kuster-Mayer Sendromu	Gonadal Disgenezis
19	2	1
20-29	1	1
30-39	2	3
40+	1	-
T	6	5

$D_{\max} = 0.133$

$p > 0.50^{n.s.}$

## T A R T I Ő M A

Genital organ anomalisi gösteren olgulara ilişkin bulgularımız Bulgular bölümünde izlenen sıraya göre tartışılacaktır.

### 1. Turner Sendromu

İnsanda görülen genital organ anomalilerine ilişkin kromozom arařtırmalarından ilkinin Turner sendromu oluşturur. Tablo 2 de görüldüğü üzere arařtırma grubumuz içersinde toplam iki tane Turner sendromlu olgu bulunmaktadır. Bu iki olgumuzun ilkinden incelenen 25 hücrede X kromozomu monozomisi (45,X0), ikincisinden incelenen 50 hücrede ise normal kadın (46,XX) karyotipi saptanmıştır. Bu olgularımızda X kromatini ilkinde görülememiş, ikincisinde ise % 38 pozitif (+) olarak saptanmıştır.

Aynı şekilde, bu iki olgumuzdan ilkinin ilişkin aynı karyotip 1969 yılında Tunçbilek ve Say (91) tarafından 9 olguda, 1977 de Kemman ve arkadaşlarınca (52) bir olguda, 1978 yılında Favez ve Jonas (36) tarafından bir olguda ve aynı yıl Lisker ve arkadaşlarınca (59) bir olguda, 1982 yılında Peress ve arkadaşlarınca (70) bir olguda ve 1983 yılında Uchida ve arkadaşlarınca (93)

bir olguda saptanmış bulunmaktadır.

Yine ikinci olgumuzda saptanan karyotipe benzer karyotip ise, Tunçbilek ve Say (90) tarafından 1971 de bir olguda saptanmış olup bu olgunun X kromatini sıklığı % 12 pozitif (+) olarak bildirilmiştir.

Oysa diğer bazı araştırmacılar tarafından Turner sendromlu bireylerde daha değişik karyotiplerin bulunduğu ileri sürülmüştür (4,13,14,60,66,80,90,91,98).

Balcı ve arkadaşları (4) tarafından 1972 de yapılan bir araştırmada bir olgunun normal erkek (46,XY) karyotipi içerdiği ve X kromatini bulunmadığı bildirilmiştir.

1971 yılında Tunçbilek ve Say (90) tarafından incelenen bir olguda kromozomal yapı 45,XO/46,XXr biçiminde ve X kromatini sıklığı ise % 1 pozitif (+) olarak görülmüştür. Boyar ve arkadaşlarınınca (14) da 1978 yılında yayınlanan bir raporda 8 olgudan 3 tanesinde (2 tanesi XX/XO, biri de XX/XXr olmak üzere) mozaik yapı bildirilmiştir.

Ayrıca 1969 da Tunçbilek ve Say (91) tarafından çalışılan 11 olgudan bir tanesinde 45,XO/46,Xi(Xq) şeklinde, Santana ve arkadaşlarınınca (80) üç olguda 46,X.i(Xq) biçiminde X kromozomuna ilişkin yapısal düzensizlik saptanmıştır. Santana ve arkadaşlarınınca (80) çalıştığı olgularda X kromatini oranı ilk olguda

% 34 pozitif (+) ve üçüncü olguda ise % 26 pozitif (+) olarak bildirilmiştir.

Boyar ve arkadaşları (13) nın 1977 de yayınladıkları bir raporda bir olgunun incelenen 100 hücresinden 62 tanesinde (46,XXr), 34 tanesinde (45,XO), bir tanesinde (47,XXrXr), iki tanesinde poliploid ve bir tanesinde de (45,XXr) ("D" grubu kromozomlardan biri kayıp) olmak üzere farklı mozaik karyotipler bildirilmiştir.

Yine Maeda ve arkadaşları (60) tarafından çalışılan bir olguda 46,X,rec(X)dup q,inv(X)(p22q11) biçiminde, olgunun annesinde ise 46,X,inv(X)(p22q11) biçiminde yapısal bir düzensizlik bildirilmiştir. Ayrıca, olgunun X kromatini bukkal hücrelerde % 51 pozitif (+) ve vaginal hücrelerde ise % 47 pozitif (+) olarak rapor edilmiştir.

1979 da yapılan bir başka çalışmada Nielsen ve arkadaşları (66) tarafından araştırma yapılan Turner sendromlu bir olguda 45,X/46,Xt(X:X)(Xpter → Xcen::Xp22 → Xqter) biçiminde düzensizlik rapor edilirken Verma ve arkadaşları (98) tarafından çalışılan dört olgudan ilkinde 46,X,del(Xp)/45,XO ikinci olguda 46,X,r(X)/45,XO , üçüncü olguda 46,X,del(Xq)/45,XO ve dördüncü olguda ise 46,XX/46,Xi(Xq)/45,XO biçiminde düzensizliklerin bulunduğu bildirilmiştir. Aynı olguların X kromatini sıklığı ilkinde % 10.3 pozitif (+), ikincisinde % 6.0 pozitif (+), üçüncüsünde % 4 pozitif (+) ve dördüncüsünde ise % 7 oranında po-

zitif (+) bulunmuştur.

## 2. Gonadal Disgenezisli Olgular

Tablo 2 ve Tablo 4 de verildiği üzere, araştırmamızda toplam beş tane gonadal disgenezisli olgumuz bulunmaktadır. Bu olgularımızın dört tanesinde normal kadın (46,XX) karyotipi bulunurken, birinde 45,XO/46,XX biçiminde mozaik yapı saptanmıştır. Bu olgularımızın X kromatini sıklıkları, ilk olguda % 32 pozitif (+), ikinci olguda % 27 pozitif (+), üçüncü olguda % 34 pozitif (+), dördüncü olguda % 16 pozitif (+) ve beşinci olguda % 38 pozitif (+) olarak saptanmıştır.

Araştırmamızda yer alan bu beş olgumuzdan dördünde elde edilen kromozomal yapının (46,XX) 1977 yılında Goldstein ve arkadaşları (41) tarafından, 1979 yılında Granat ve arkadaşları (43) tarafından ve aynı yıl Purandare ve Sathe (74) tarafından incelenen birer olguda saptandığı bildirilmiş ve X kromatini sıklıkları da Granat ve arkadaşlarınınca (41) çalışılan olguda % 23 pozitif (+), Purandare ve Sathe (74) tarafından çalışılan olguda ise % 12 pozitif (+) olarak saptanmıştır.

Gonadal disgenezisli olgularımızdan mozaik karyotipli (45,XO/46,XX) olana ilişkin benzer kromozomal yapı ise Goldstein ve arkadaşlarınınca (41) çalışılan bir olgunun sağ streak ovaryumundan yapılan analizde saptanmıştır. Görüldüğü gibi,

bu konudaki bulgularımız literatür bulgularıyla büyük oranda uyumaktadır.

Fakat gonadal disgenезisli olgulara ilişkin yapılan bu araştırma ve bildirilen bu bulguların yanısıra diğer bazı olgularda daha değişik bulgular saptandığı ileri sürülmüştür. Bizim olgularımızda saptanamayan bu bulguları şöyle sıralayabiliriz:

1969 yılında Telatar (88) tarafından araştırılan 5 olgudan 4 tanesinde X kromozomunun monozomisi (45,X0) saptandığı bildirilmiştir.

Piazza ve arkadaşları (72) tarafından 1977 de yapılan araştırmada bir olguda kromozom yapısı 46,XXr/46,XXp-q-/45,X0 biçiminde, X kromatini ise negatif olarak bildirilirken aynı yıl Blanchet ve arkadaşlarınca (11) çalışılan bir olgu ile Gertner ve arkadaşlarınca (40) 1980 yılında çalışılan diğer olguda kromozom yapısı (46,XY) ve X kromatini ise negatif (-) olarak rapor edilmiştir.

Grace ve Campbell (42) tarafından 1978 yılında dişi fenotipli bir olguda 47,XY karyotipi tanımlanırken Sanfilippo ve arkadaşlarınca (79) 1979 yılında çalışılan başka bir olgu ile Gantt ve arkadaşları (38) tarafından çalışılan toplam 12 olguda 45,X0/46,XY biçimindeki mozaik karyotip bulunduğu bildirilmiştir.

Yukardaki bulguların dışında 1979 da Shingleton ve arkadaşlarının (82), 1982 de Dewhurst ve Ferreira'nın (24) birer olguda yaptıkları analizde kromozomal yapının 45,XO/46,XXr şeklinde mozaik olduğu rapor edilmektedir.

Gonadal disgenezis tanılı olgulardan kromozom yapısı en ilginç olanı Khodr ve arkadaşları tarafından çalışılan bir olguda saptanmış olup bu olguda 45,X,t(Y:18)(q11:p11)/45,XO şeklinde bulunan karyotipin Y kromozomu ile otozomal kromozom translokasyonu taşıdığı bildirilmiştir.

### 3. Gerçek Hermafrodit olgular

Gerçek hermafrodit olgular interseks durumdaki olgular içinde yer alırlar. Araştırmamızda gerçek hermafrodit tanısı konan bir olgu bulunmaktadır. Tablo 2 ve Tablo 4 te görüldüğü üzere bu olgumuzun kromozom yapısı 46,XY biçiminde bulunmuş olup X kromatini negatif (-) olarak saptanmıştır. Bu sonuçlarla ilgili olarak 1978 de Kim ve arkadaşları (56) tarafından, 1979 da Winters ve arkadaşları (103) tarafından ve aynı yıl Cook ve Gashti (22) tarafından yapılan üç ayrı araştırmada olgumuzdaki benzer kromozomal yapının (46,XY) saptandığı bildirilmiştir. Cook ve Gashti (22) nin inceledikleri olguda saptanan X kromatini sıklığının (% 30 pozitif olgumuzdakinden farklı olduğu görülmüştür. Buna karşılık değişik araştırmacılarca daha farklı bulgular da elde edilmiştir. Örneğin. 1979 yılında Johnson ve arkadaşları (47) yayınlanan bir çalışmada 10 yıllık bir süre içinde

sekiz tane gerçek hermafrodit olgusu saptandığı, periferik kandan yapılan kromozom analizinde bu olguların yedi tanesinde 46,XX ve bir tanesinde 46,XY karyotipi bulunduđu, sekiz olgudan üç tanesinde ayrıca gonad kültürü de yapıldığı, iki olguda 46,XX ve birinde ise 46,XX/46,XY biçiminde mozaik karyotip bulunduđu bildirilmiştir. Keza 1980 de Braren ve arkadaşları (16) tarafından yayınlanan başka bir çalışmada yine sekiz olgunun incelendiđi, bu olgulardan altı tanesinin normal kadın (46,XX) karyotipi, iki tanesinin ise normal erkek (46,XY) karyotipi içerdiği bildirilmektedir.

Yukardaki sonuçlara göre Johnson ve arkadaşlarınca (47) incelenen olgulardan bir tanesi , Braren ve arkadaşları (16) tarafından çalışılan olguların iki tanesi bizim olgularımızla aynı karyotipi taşımaktadır. Diğer olgular ise karyotip bakımından ayrılmaktadır.

Bu çalışmaların dışında, kromozomal yapıları olgularımız ile uygunluk gösteren iki olgu daha bildirilmiştir. Bunlar 1977 yılında biri Szokol ve arkadaşları (84), diğeri ise Dowd ve arkadaşları (30) tarafından saptanmış olup bu olgularda ayrıca X kromatini görülmediđi rapor edilmiştir.

#### 4. Kadın Psödohermafrodit Olgular

İnterseks durumdaki olgulardan bir diğeri grubu kadın psö-

dohermafroditler oluşturur. Araştırmamız süresince bu gruptan Tablo 2 de görüldüğü üzere bir olgu saptanabilmiştir. Bu olgumuzda yapılan analizlerden kromozomal yapı 46,XX biçiminde bulunmuş ve X kromatini sıklığı da % 41 pozitif (+) olarak saptanmıştır (Tablo 4).

Araştırmamızda yer alan bu olgu ile kromozomal yapı yönünden uygunluk gösteren bir başka olgu ise 1979 yılında Kai ve arkadaşları (49) tarafından bildirilmiştir. Bunun dışında literatürde başka bir olguya rastlanamamıştır.

##### 5. Erkek Psödohermafrodit Olgular

Tablo 2 ve Tablo 4 de görüldüğü üzere, araştırmamız süresince bu gruba ilişkin olarak toplam iki olgu saptanmıştır. Fenotipik olarak dişi görünümlü ve iki kardeş olan olgularımızda yapılan kromozom analizinde her iki olguda da normal erkek (46,XY) karyotipi saptanmıştır. Bu olgularımızda X kromatini görülememiştir.

Bizim olgularımızda saptanan kromozomal yapı (46,XY), 1977 de Bertheze ve arkadaşları (10) tarafından bir olguda, Peterson ve arkadaşlarınca (71) bir olguda, Donahoe ve arkadaşlarınca (25) beş olguda, Cleary ve arkadaşları (21) tarafından yine bir olguda, Pittaway ve Stage (73) tarafından bir olguda saptanmıştır. Ayrıca 1978 yılında yayınlanan raporlarda Akesode ve arkadaşları (2) bir

olguda, Brown ve arkadaşlarınca (18) bir olguda, Larrea ve arkadaşlarınca (58) birbiriyle kardeş olan iki olguda, Şaylı ve Kafkas (86) tarafından incelenen 11 olguda yine olgularımızdaki karyotipin (46,XY) bulunduğu bildirilmiştir. 1978 de yayınlanan diğer bir raporda Rajfer ve arkadaşlarınca (75) 20 yıllık bir süre içinde incelenen 10 olgunun 7 tanesinde 46.XY karyotipi saptandığı ve üç olguda kromozom analizi yapılamadığı açıklanmıştır. Bu çalışmalardan elde edilen karyotipler yine olgularımızdaki karyotipler ile uygunluk göstermektedir.

Erkek psödohermafrodit tanısı konan ve kromozom yapıları olgularımızdan farklılık gösteren iki çalışma yayınlanmıştır. Bunlardan ilki 1977 de Roubin ve arkadaşlarınca (76) yapılmış ve bir olguda 45,X/46,X.dic(Y)/47,XYX biçiminde disentrik Y kromozomu içeren mozaik karyotip saptandığı bildirilmiş, ikinci çalışma McDonald ve arkadaşlarınca (61) yapılmış ve olguda 45,XO/46,XY biçiminde mozaik karyotipin bulunduğu rapor edilmiştir.

#### 6. Testiküler Feminizasyon Sendromu

Hastalık tablosu ayrıntılı olarak ilk kez 1953 yılında Morris tarafından tanımlanan testiküler feminizasyon sendromuna Morris sendromu da denir. Tablo 3 de görüldüğü üzere araştırmamızda bu sendroma ilişkin bir olgumuz bulunmaktadır. Feno-

tipik olarak diři görünümlü bu olgumuzda yapılan kromozom analizinde normal erkek (46,XY) karyotipi saptanmıştır. Olgumuzda X kromatini görülememiştir (Tablo 4). Aynı şekilde 1976 da Önder ve arkadaşları (68) tarafından, 1978 de Haning ve arkadaşları (46) ve 1979 yılında Khodr (54) tarafından incelenen birer olguda, olgumuzdaki gibi normal erkek (46,XY) karyotipi bulunduğu bildirilmiştir. Her üç olguda da ayrıca X kromatini bulunamadığı gösterilmiştir.

#### 7. Rokitansky-Kuster-Mayer Sendromu

Araştırmamız içersinde yer alan olgulardan sayısal olarak en fazla olanını toplam 6 olgu ile Rokitansky-Kuster-Mayer sendromlu (RKM) kişiler oluşturur (Tablo 3 ve Tablo 4). Bu olgularda yapılan kromozom analizinde 4 tanesinde normal kadın karyotipi (46,XX) saptanırken bir tanesinde 45,XO/46,XX şeklinde ve diğlerinde ise 46,Xi(Xq)/46,XX biçiminde mozaik yapı saptanmıştır. Tablo 3 te görüldüğü üzere normal kadın karyotipi saptananlarda X kromatini sıklığı % 27 ile % 45 arasında pozitif (+) bulunurken karyotipi 45,XO/46,XX biçiminde mozaik olan olgumuzda bu sıklık % 19 pozitif (+) düzeyinde kalmıştır. Diğer mozaik karyotipli olgumuzda (kişinin kabul etmemesi nedeni ile) X kromatini analizi yapılamamıştır.

Araştırmamızda yer alan bu olgularla benzerlik gösteren

başka yayınlarda yapılmıştır. Bunlardan 1977 yılında Beecham ve Skiendielewski (8) tarafından incelenen bir olguda, Gardia ve Jones (39) tarafından incelenen aynı tür 44 olgudan kromozom analizi yapılan 10 tanesinde, yine 1977 de Farber ve Mitchell (34) tarafından yayınlanan bir raporda sekiz yıllık bir süre içerisinde saptanan 15 olguda yapılan kromozom analizlerinde normal kadın (46,XX) karyotipi saptandığı bildirilmiştir. Bu duruma göre, raporlarda bildirilen RKM sendromlu olguların karyotipleri ile olgularımızın 4 tanesinden elde edilen karyotipler uygunluk göstermektedir. Fakat RKM sendromu tanılı 6 olgumuzun ikisinden elde edilen karyotipler mozaik yapıda olup [biri 45,XO/46,XX diğeri ise 46,Xi(Xq)/46,XX şeklinde] hem öteki 4 olgumuzda hem de yayınlarda bildirilen RKM sendromlu olguların kromozom yapılarından farklılık gösterdiği belirlenmiştir. Böylece, RKM sendromunda belirtilen biçimde mozaik yapının da olduğu bu araştırma ile ortaya konmuş olmaktadır.

#### 8. Hipogonadizm tanılı olgular

Tablo 3 de verildiği üzere hipogonadizm tanılı ve fenotipik olarak erkek görünümlü toplam üç tane olgumuz bulunmaktadır. Bu olgularımızın yapılan kromozom analizinde normal erkek (46,XY) karyotipi saptanmış olup herhangi bir sayısal düzensiz-

lięe rastlanmamıştır. Bu olgularđan yapılan X kromatini analizinde üç olgumuzda da kromatin materyaline rastlanmamıştır. Aynı şekilde, Salvat ve arkadaşlarınca (78) 1978 de incelenen bir olguda, Vasquez ve arkadaşları (96) tarafından çalışılan 4 olguda normal erkek (46,XY) karyotipi saptanmış olup bu karyotipler olgularımıza ilişkin saptanan karyotiplerle uygunluk göstermektedir. Fakat Khodr ve arkadaşlarınca (55) verilen bir tabloda hipogonadizm tanılı bir olgunun 46,X,t(Y+:2P-) şeklinde bir Y kromozomu ile otozomal kromozom translokasyonu olan karyotip içerdiği bildirilmektedir. Bu duruma göre, bu olgu ile hipogonadizm tanılı bizim olgularımız ve yayınlarda bildirilen olgular arasında karyotip farklılığı bulunmaktadır.

## S O N U Ç

Bu çalışmada genital organ anomalisi gösteren olgularda kromozom ve X kromatiti analizi yapılmış ve şu sonuçlara ulaşılmıştır.

1. Araştırma grubunu oluşturan 21 olgunun 19 tanesinden elde edilen karyotiplerin literatürde aynı olgulara ilişkin bildirilen karyotiplerle uyum içersinde olduğu saptanmıştır.

2. Rokitansky-Kuster-Mayer (RKM) sendromlu iki olgunun birinde 45,XO/46,XX diğesinde ise 46,Xi(Xq)/46,XX biçiminde karyotip saptanması nedeniyle RKM sendromlu bireyler arasında böyle karyotip içerenlerin de bulunabileceği,

3. Hem araştırma hem de kontrol grubunda kromatid tipi kırıkların, kromatid tipi gaplarn, minik kromozomun ve disentrik kromozomların bulunması sonucu, bu düzensizliklerin genital organ anomalileri ile ilgili olamayacağı,

4. Yanak mukozası hücrelerinden hazırlanan preparatlarda görülen X kromatinin şekli, büyüklüğü ve sıklığının kişideki X kromozomlarının sayısı, şekli ve yapısı hakkında çok yararlı bilgiler verdiği.

5. Genital organ anomalisi gösteren olgularda hem kromozom hem de X kromatini analizi yapılmasının yararlı olacağı kanısına varılmıştır.

## Ö Z E T

Bu çalışmada, 1981-1985 yılları arasında Anadolu Üniversitesi Rektörlüğü Eğitim ve Uygulama Hastanesi Kliniklerinde genital organ anomalisi tanısı konmuş toplam 21 olguda kromozom ve X kromatini analizi yapılarak, bu olguların kromozom kuruluşları araştırılmıştır. Ayrıca 5 kadın ve 5 erkek olmak üzere toplam 10 sağlıklı kişi kontrol grubu olarak kullanılmıştır.

Araştırma ve kontrol grubundan kromozom analizi için periferik kan kültürü yöntemi ile giemsa bantlama yöntemlerinden ASG tekniği ve X kromatini analizi için ise Guard boyası yöntemi uygulanmıştır. Bu yöntemlerle elde edilen preparatlardaki hücreler, sayısal ve yapısal kromozom düzensizliği yönünden değerlendirilmiş ve incelemeye değer görülenlerde karyotip analizi yapılarak düzensizliğin hangi kromozoma ilişkin olduğu saptanmaya çalışılmıştır. Ayrıca, araştırma grubu ile kontrol grubu sayısal ve yapısal kromozom düzensizliği yönünden karşılaştırılmıştır.

Bu çalışmaların sonucunda genital organ anomalisi bulunan dişi fenotipe sahip Turner sendromlu iki olgudan birisinde 45,XO ve diğerinde 46,XX; dişi fenotipe sahip gonadal disgene-

zisli 5 olgudan dördünde 46,XX birinde 45,XO/46,XX; erkek fenotipe sahip gerçek hermafrodit bir olguda 46,XY; dişi fenotipe sahip kadın psödohermafrodit bir olguda 46,XX; dişi fenotipe sahip erkek psödohermafrodit iki olguda 46,XY; dişi fenotipe sahip testiküler feminizasyon sendromlu bir olguda 46,XY; dişi fenotipe sahip Rokitansky-Kuster-Mayer sendromlu altı olgudan dördünde 46,XX karyotipi; birinde 45,XO/46,XX ve diğerinde 46,Xi(Xq)/46,XX mozaik karyotipi; erkek fenotipe sahip ve hipogonadizmi olan üç olguda ise 46,XY biçiminde karyotip saptanmıştır.

Ayrıca araştırma ve kontrol grubunu oluşturan kişilerin otozomal kromozomlarında kromatid tipi kırık, kromatid tipi gap, disentrik kromozom ve minik kromozom gözlenmiştir. Fakat her iki gruba ilişkin otozomal kromozomlarda sayısal anomaliye rastlanamamıştır.

Kromozom analizi ile X kromatini analizinin, kişilerin içerdiği X kromozomlarının sayısı, şekli ve yapısı hakkında benzer sonuçlar verdiği gözlenmiştir.

Genital organ anomalisi gösteren olgularda kesin tanı ve genetik öğüt açısından hem kromozom hem de X kromatini analizi yapılmasının yararlı olacağı sonucuna varılmıştır.

## S U M M A R Y

### CHROMOSOM AND X CHROMATIN ANALYSIS IN THE CASES HAVE GENITAL ORGAN ANOMALIES

In this study, chromosom and X chromatin has been analysed of the twenty one cases with genital organ anomalies. These cases are diagnosed at clinics of the Faculty of Medisine at the Anadolu University. The structural and numerical abnormalities of chorosomes have been diagnosed in the cases. Five normal male subject and five normal female subject used as a control group.

It has been used ASG (acetic-saline-giemsas) technique (from the giemsa banding methods) with peripheral blood culture method for analysis of chromosome and Guard method for X chromatin in both the control group and the cases. The karyotype analysis has been made to obtain the chromosomal aberrations.

Consenquently we have been observed:

Two Turner syndrome with female phenotype, one has 45,XO karyotype and the other one has 46,XX karyotype; five cases

gonadal dysgenesis with female phenotype, four have 46,XX karyotype and one has 45,XO/46,XX mosaic karyotype; one true hermaphrodit with female phenotype has 46,XY karyotype; one female pseudohermaphrodit with female phenotype has 46,XX karyotype; one testicular feminisation syndrome with female phenotype has 46,XY karyotype; six cases with Rokitansky-Kuster-Mayer syndrome with female phenotype, and four of them have 46,XX karyotype, and one has 45/XO/46,XX mosaic karyotype and the other one has 46,Xi(Xq)/46,XX mosaic karyotype; three cases with hypogonadism with male phenotype have 46,XY karyotype.

In addition to the above observations chromatid type break, chromatid type gap, dicentric chromosomes and minute chromosomes have been found at the otosomal chromosomes in both the control group and the cases.

We have not been observed any numerical aberrations at the otosomal chromosomes in both the control and observed groups.

It has been observed that the analysis of chromosome and the analysis of X chromatin gave the similar results for the number, the form and the structure of X chromosomes which is found in men.

It has been concluded that the analysis of chromosome and X chromatin is useful for the genetic counselling and exactly diagnosis in the cases with genital organ anomalies.

## K A Y N A K L A R

1. Adashi, E., Farber, M., Safaii, H.S., Mitchell, G.W.:  
Mixed gonadal dysgenesis without virilization. *Obstet. Gynecol*, 50:397, 1977.
2. Akesode, F.A., Meyer, W.J., Migeon, C.J.: Male Pseudohermaphroditism With Gynaecomastia Due to Testicular 17-Ketosteroid Reductase Deficiency. *Obstet. Gynecol. Surv.*, 33:474, 1978.
3. Alp, N. : Malignite ile tek Gen Mutasyonları ve Kromozom Düzensizliklerinin İlişkisi üzerine arařtırmalar (Doktora Tezi). Diyarbakır, 1983.
4. Balcı, S., Onat, M., Say, B., Halıciođlu, C., Hatibođlu, N., Atasu, M.: Erkek Turner Fenotipi ve Ailevi Akdeniz Ateři. *Çocuk Sađ. ve Hast. Derg.*, 15:225, 1972.
5. Balcı, S., Kolođlu, S.: 48,XXYY Sendromu Gösteren bir Vak'a münasebetiyle. *Çocuk Sađ. ve Hast. Dergi.*, 18:49, 1975.

6. Baraitser, M., Winter, R.: A Colour Atlas of Clinical Genetics. First Ed., Wolfe Medical Publications Ltd., Weert, Netherlands, 1983.
7. Başaran, N.: Tıbbi Genetik. Üçüncü baskı, Bilim ve Teknik yayınevi, İstanbul, 1985.
8. Beecham, C.T., Skiendzielewski, J.: Myoma in association with Mayer-Rokitansky-Kuester syndrome. Am. J. Obstet. Gynecol., 129:346, 1977.
9. Bercu, B.B., Schulman, J.D.: Genetics of Abnormalities of Sexual Differentiation and of Female Reproductive Failure. Obstet, Gynecol Survey., 35:1, 1980.
10. Berthezene, F., Forest, M.G., Grimaud, J.A., Claustrat, B., Mornex, R.: Leydig-Cell Agenesis. A cause of Male Pseudohermaphroditism. New England J. Med., 295:969, 1977.
11. Blanchet, P., Daloze, P., Lesage, R., Papas, S., Campenhout, J.V.: XY Gonadal Dysgenesis with Gonadoblastoma Discovered after kidney transplation. Am. J. Obstet. Gynecol., 129, 221, 1977

12. Bonaventura, L.M., Roth, L.M., and Cleary, R.E.: The Sertoli Cell Mixed Gonadal Dysgenesis. *Obstet. Gynecol.*, 53:324, 1979.
13. Boyar, R.M., Wu, R.H.K., Liao, P.Y., and Finkelstein: Endocrine and Cytogenetic Studies in a Patient with Turner's Phenotype and a Ring Chromosome. *J. Clin. Endocrinol. Metab.*, 44:340, 1977.
14. Boyar, R.M., Ramsey, J., Fevre, M., Madden, J., Chipman, J., and Marks, J.: Regulation of Gonadotropin Secretion in Turner's Syndrome. *Obstet. Gynecol. Survey.*, 33:740, 1978.
15. Bösze, P., and Iaszlo, J.: The streak Gonad Syndrome. *Obstet. Gynecol. Survey.*, 54:544, 1979.
16. Braren, Y., Slonim, A., Warner, J.J., O'Neill, J.A., Burr, I.M., Rhamy, R.K.: True Hermaphroditism: A Rational Approach to Diagnosis and Treatment. *Urol.* XV:569, 1980.
17. Brosman, S.A.: Mixed Gonadal Dysgenesis. *J. Urol.*, 121:344, 1978.

18. Brown, D.M., Markland, C., Dehner, L.P.: Leydig Cell Hypoplasia: A cause of Male Pseudohermaphroditism. J. Clin. Endocrinol. Metab., 46:1, 1978.
19. Buckton, K.E., Evans, H.J.: Methods for the analysis of human chromosome aberrations. World Health Organization, Geneva, 1973.
20. Check, J.H., Caro, J.F., Jackson, L., Nowroozi, K., Rakoff, A.F.: Clinical mixed gonadal dysgenesis without Y chromosome. Am. J. Obstet. Gynecol., 131:346, 1978.
21. Cleary, R.E., Caras, J., Rosenfield, R.L. et al.: Endocrine and Metabolic Studies in a patient with male pseudohermaphroditism. Am. J. Obstet. Gynecol., 128:862, 1977.
22. Cook, W.A., Gashti, E.: Asymmetrical Gonadal Enlargement in Adolescent True Hermaphrodite with bilateral ovario-testes. Urol., XIII:63, 1979.
23. Denli, M.: Tekrarlayan abortuslarda otozomal düzensizlikler ve Y kromozom varyasyonlarının araştırılması (Doçentlik Tezi). Ankara, 1984.

24. Dewhurst, J., and Ferreira, H.P.: Gonadoblastoma in a Patient With Gonadal Dysgenesis Without a Y Chromosome. *Obstet. Gynecol.*, 59:247, 1982.
25. Donahoe, P.K., Grawford, J.D., Hendren, W.H.: Management of Neonates and Children With Male Pseudohermaphroditism. *J. Pediatr. Surg.*, 12:1045, 1977.
26. Donahoe, P.K., Crawford, J.D., Hendren, W.H.: Mixed Gonadal Dysgenesis, Pathogenesis, and Management, *J. Pediatr. Surg.*, 14:287, 1979.
27. Donahoe, P.K., Hendren, W.H.: Evaluation of the Newborn with Ambiguous Genitalia. *The pediatric, Clinics of North America.* 23:361, 1979.
28. Dorus, E., Amorose, A.P., Koo, G.C., Watchtel, S.S.: Clinical, pathologic, and genetic findings in a case of 46,XY pure gonadal dysgenesis (Swyer's Syndrome). *Am. J. Obstet. Gynecol.*, 127:829, 1977.
29. Doty, D.W., Gruber, D.J.S., Wolf, G.C., Winslow, R.C.: 46,XY Pure Gonadal Dysgenesis: Report of 2 Unusual cases. *Obstet. Gynecol.*, 55:61s, 1980.

30. Dowd, P., Dewhurst, J., Ginsburg, J.: Male Intersexuality presenting at puberty. *Brit. J. Obstet. Gynecol.*, 84:873, 1977.
31. Duncan, P.A., Shapiro, L.R., Stangel, J.J., Klein, R.M., Addonizio, J.c.: The MURCS association: Müllerian duct aplasia, renal aplasia, and cervithoracic somite dysplasia. *J. Pediatr.*, 95:399, 1979.
32. Ebisuno, S., Shinka, T., Ohkawa, T., Shirakawa, H., Miyamura, K.: Klinefelter's Syndrome in Identical Twins Associated With Chordee Without Hypospadias. *J. Urol.*, 118:1058, 1977.
33. Emery, Alan, E.M.: *Elements of Medical Genetics Sixth Ed.*, Churchill Livingstone, New York, 1983.
34. Farber, M., Mitchel, G.W.: Surgery for congenital absence of the vagina. *Obstet. Gynecol.*, 51:364, 1978.
35. Fayez, J.A.: The Pure Gonadal Dysgenesis Syndrome: *Int. J. Gynaecol Obstet.*, 15:550, 1978.
36. Fayez, J.A., Jonas, H.S.: Virilization in Turner. Syndrome. *Obstet. Gynecol.*, 52:490, 1978.

37. Federman, D.D.: Disorders of Sexual Development. N. Engl. J. Med., 277:351, 1967.
38. Gantt, P.A., Byrd, J.R., McDonough, P.G.: The Clinical Spectrum and Y Chromosome Morphology of Twelve Patients with 45,X/46,XY Gonadal Dysgenesis. Fertil. and Steril., 33:222, 1980.
39. Garcia, J., Jones, H.W.: The split Thickness Graft Technique for Vaginal Agenezis. Obstet. Gynecol., 49:328, 1977.
40. Gertner, J.M., Kauschansky, A., Giesker, D.W., Siegel, N. J., Breg, W.R., and Genel, M.: XY Gonadal Dysgenesis Associated with the Congenital Nephrotic Syndrome. Obstet. and Gynaecol., 55:66, 1980.
41. Goldstein, D.E., Keely, T.E., Johanson, A.J., and Blizzard, R.M.: Gonadal dysgenesis with 45,XO/46,XX mosaicism demonstrated only in a streak gonad. J. Pediatr., 90:604, 1977.
42. Grace, H.J., Campbell, G.D.: XYY karyotype, female phenotype and gonadal dysgenesis. A case report. S. Afr. Med. J., 54:284, 1978.

43. Granat, M., Reiter, A., Dar, H., and Sharf, M.: 46, PP  
Gonadal Dysgenesis Associated with Congenital Nerve  
Deafness. In. J. of Gynaecol. Obstet., 17:231, 1979.
44. Gupta, M.M., Grover, D.N.: XXY Klinefelter's Syndrome  
with Bilateral Cryptorchidism, Obesity, Multiple Ca-  
pillary Hemangiomas and Telangiectasia. J. Urol.,  
119:143, 1978.
45. Gürgüç, C.A.: Jinekolojik endokrinoloji. Kartal Matbaası,  
Ankara, 1983.
46. Haning, R.V., Ambani, L., Hsia, Y.E.: Incomplete Testicu-  
lar Feminization with Multiple Congenital Abnormali-  
ties. Obstet. Gynecol., 51:785, 1978.
47. Johnson, J.G., Byrd, J.R., and McDonough, P.G.: True Her-  
maphroditism with Peripheral Blood and Gonadal Kar-  
yotyping. Obstet. Gynecol., 54:549, 1979.
48. Kafkas, M., Şaylı, B.S., Gerçel, R.: XO/XY/XYY Mozaisizmi  
gösteren muhtemelen familial bir miksed gonadal  
disgenesis (Disgenetik erkek psödohermafroditizm)  
Vak'ası. A.Ü.T.F.Mec., XXIII:1793, 1970.

49. Kai, H., Nose, O., Lida, Y., Ono, J., Harada, T., Yabuuchi, H.: Female pseudohermaphroditism caused by maternal congenital adrenal hyperplasia. *J. Pediatr.*, 95:418, 1979.
50. Kaplan, E.: Gonadal dysgenesis in a phenotypic female with an XY chromosomal constitution. *S. Afr. Med. J.*, 53:552, 1978.
51. Kemmann, E., Gentile, G., Douglas, A., Jones, J.R.: Gonadal karyotyping in women with and without ovarian activity. *Obstet. Gynecol.*, 127:126, 1977.
52. Kemmann, E., Jones, J.R., Orti, E., Tricomi, V.: 45,X ovarian karyotype in ovulating female patient with Turner phenotype. *Am. J. Obstet. Gynecol.*, 129:341, 1977.
53. Kennedy, J.F., Freeman, M.G., Benirschke, K.: Ovarian Dysgenesis and Chromosome Abnormalities. *Obstet. Gynecol.*, 50:13, 1977.
54. Khodr, G.S.: An Elderly Patient With Testicular Feminization. *Fertil. and Steril.*, 32:708, 1979.

55. Khodr, G.S., Cadena, G.D., Ong, T.O., Siler-Khodr, T.M.: Y-Autosome Translocation, Gonadal Dysgenesis, and Gonadoblastoma. *Am. J. Dis. Child.*, 133:277, 1979.
56. Kim, M.H., Gumpel, J.A., Graff, P.: Pregnancy in a True Hermaphrodite. *Obstet. Gynecol.* 53:405, 1979.
57. King, C.R., Magenis, E.: Turner Syndrome in the offspring of artificially inseminated pregnancies. *Fertil. and Steril.*, 30:604, 1978.
58. Larrea, F., Benavides, G., Scaglia, H., Kofman-Alfaro, S., Ferrusca, E., Medina, M., Perez-Palacios, G.: Gynemastia as a Familial Incomplete Male Pseudohermaphroditism Type 1: A limited Androgen Resistance Syndrome. *J. Clin. Endocrinol. Metab.*, 46:961, 1978.
59. Lisker, R., Jimenez, R., Larrea, F., Mutchinick, O., Ruz, L., Medina, J.M., Perez-Palacios, G.: Cytogenetic and endocrine studies in a 45,X female subject with spontaneous sexual development. *Am. J. Obstet. Gynecol.*, 133:149, 1979.

60. Maeda, T., Ohno, M., Takada, M., Nishida, M., Tsukioka, K. and T.H.: Turner's Syndrome with a Duplication-Deficiency X chromosome Derived from a Maternal Pericentric Inversiyon X Chromosome. Clin. Genet., 15:259, 1979.
61. McDonald, M., Vinson, R.K., Diokno, A.C.: Testikuler Tumor in Male Pseudohermaphrodite with X/XY chromosomal Mosaicism. Urol., XIII:295, 1979.
62. Marinello, M.J., Montes, M., Fransworth, W.E., Hare, D., Fisher, B., Bannerman, R.M.: Benign prostatic hyperplasia in an XX man. Urol., XIII:640, 1976.
63. McDonough, P.G., Byrd, J.R., Tho, P.T., Mahesh, V.B.: Phenotypic and cytogenetic finding in eighty-two patients with ovarian failure. Fertil. Steril., 28:638, 1977.
64. Moorhead, P.S., Nowell, P.C., Mellman, W.J., Bat tips, D.M., Hungerford, D.A.: Chromosome preparations of leukocytes cultured from human peripheral blood. Exptl. Cell. Res., 20:613, 1960

65. Murphy, G.F., Welch, W.R., and Urcuyo, R.: Brenner tumor and mucinous cystadenoma of borderline malignancy in a patient with Turner's syndrome. *Obstet. Gynecol.*, 54:660, 1979.
66. Nielsen, J., Kristoffersen, E., Homma, A.: X/X translocation and Turner's syndrome in a woman with climacterium praecox. *Acta. Obstet. Gynecol. Scand.*, 58:309, 1979.
67. Nora, J.J., Fraser, F.C.: *Medical genetics: Principles and practice*. Second ad., Lea and Febiger, Philadelphia, 1981.
68. Önder, I., Yıldırım, M., Özgünen, T., Müftüoğlu, Y.Z., Yüksel, M., Şaylı, B.S., Arıkan, A.: Bir vak'a dolayısıyla testiküler feminizasyon ve tedavi prensipleri. *A.Ü.T.F.Mec.*, XXIX:469, 1976.
69. Pais, V.M., Vasudevan, P.: Infertility in an XX male. *J. Urol.*, 118:690, 1977.
70. Peresse, M.R., Sosnowski, J.R., Mathur, R.S., Williamson, H.O.: Pelvic endometriosis and Turner's syndrome. *Am. J. Obstet. Gynecol.*, 144:474, 1982.

71. Peterson, R.E., Imperato-McGinley, J., Gautier, T., Sturla, E.: Male pseudohermaphroditism due to steroid 5 Reductase deficiency. *Am. J. Med.*, 62:170, 1977.
72. Piazza, M.J., Teixeira, A.C., Amaral, M.F., Netto, A.S., Marcello, F.A.: Bilateral gonadoblastoma with chromosomal aberration. *Obstet. Gynecol.*, Vol. 50:35s, 1977.
73. Pittaway, D.E., Stage, A.H.: Familial male pseudohermaphroditism with incomplete virilization. *Obstet. and Gynecol.*, 51:83s, 1978.
74. Purandare, V.N., and Sathe, A.V.: Gonadal dysgenesis variants in sisters: A hitherto underscribed combination. *Int. J. Gynecol. Obstet.*, 16:416, 1979.
75. Rajfer, J., Mendelsohn, G., Amheim, J., Jeffs, R.D., Walsh, P.C.: Dysgenetik male pseudohermaphroditism. *J. Urol.*, 119:525, 1978.
76. Roubin, M., De Grouchy, J., Chauveau, P., et al.: Dicentric Y chromosome in male pseudohermaphrodite. *Fra. Ann. Genet.*, 20:185, 1977.

77. Rudolf, A.M., Barnett, H.L., Einhorn, A.H.: Pediatrics. 16<sup>th</sup> Edition. Prentice. Hall Inc. New York, 1977.
78. Salvat, J., Racinet, C., Julbert, P. et al.: A new case of Swyer syndrome. Rev. F. Gynecol. Obstet., 5:73, 1978.
79. Sanfilibbo, J.S., Holtman, J., Day, T.G., Stone, R., and Wittliff, J.L.: Gonadal dysgenesis with vulvar carcinoma. Obstet. Gynecol., 54:387, 1979.
80. Santana, J.A.M., Gardner, L.I., Neu, R.L.: The X Isochromosome-X syndrome 46,X,i(Xq). Clin. Pediatr., 16:1021, 1977.
81. Schwarzach, H.G., Wolf, U. (Ed.): Methods in human cytogenetics. Springer-Verlag. Berlin, 1974.
82. Shingleton, H.M., Younger, B., Beasley, W.E., Levy, D., Gone, H., and Lawrence, W.D.: Adenocarcinoma of the vagina in a patient with gonadal dysgenesis. Obstet. Gynecol., 53:92s, 1979.

83. Short, R.V.: Sex determination and differentiation. Br. Med. Bull., 35:121, 1979.
84. Szokol, M., Kondrai, G., Papp, Z.: Gonadal malignancy and 46,XY karyotype in a true hermaphrodite. Obstet. Gynecol., 49:358, 1977.
85. Şaylı, B.Ş.: Medikal genetik: 1. Teorik ve klinik sitogenetik. IV.cü baskı, Ankara Üniversitesi Tıp Fak. Yayınlarından. Sayı:381, Ankara, 1979.
86. Şaylı, B.S., Kafkas, M.: Antalya'nın Gündoğmuş ilçesi-nin Akyarı köyünde konsantrasyon gösteren bir cinsel anomali çeşitinin araştırılması. Doğa Bilim Dergisi. Tıp:7,318, 1983.
87. Tayşi, K., Say, B.: Tıbbi genetik. Hacettepe Üniversitesi yayınları, A 12, Ankara, 1975.
88. Telatar, F.: Gonadal dysgenesis. Hacettepe Tıp/Cerrahi Bülteni, 2:290, 1969.
89. Tezok, Ö.F.: Genetikte temel prensipler ve insan genetiğindeki değerlendirilmeleri. Bursa Üniversitesi Tıp Fak., Bursa, 1977.

90. Tunçbilek, E., and Say, B.: Turner's and Stein-Leventhal's syndrome in two sisters. Turk. J. Pediatr., 13:91, 1971
91. Tunçbilek, E., Say, B.: Turner sendromu. Çocuk Sağlığı ve Hastalıkları Dergisi, 12:250, 1969.
92. Turhanoğlu, B., Yüksel, M., Turhanoğlu, İ.: Gerçek agonadizm. Ankara Üniv. Tıp Fak. Mec., Vol. 35:431, 1982.
93. Uchida, I.A., de SA, D.J., Whelan, D.T.: 45,X/46,XX mosaicism in discordant monozygotic twins. Pediatr., 71:431, 1983.
94. Uzunalimoğlu, A.: Interseksualite. Türkiye Klinikleri, 2:25, 1982.
95. Valenta, L.J., Higgins, J.V., and Holzman, G.B.: Ovarian dysgenesis due to 45,X,0/46 dic (X) mosaicism. J. Clin. Endocrinol. Metab., 45:702, 1977.
96. Vasquez, S.B., Hurst, D.L., Sotos, J.F.: X-linked hypogonadism, gynecomastia, mental retardation, short stature, and obesity-a new syndrome. J. Pediatr., 94:56, 1979.

97. Vaughan, V.C., McKay, R.J.: Nelson Textbook of pediatrics. Ten Ed. W.B. Saunders Company, Philadelphia, 1975.
98. Verma, R.S., Khan, F., and Dosik, H.: Variable X chromosomal abnormalities in patients with stigmata of Turner syndrome. Int. J. Gynaecol. Obstet., 17:234, 1979.
99. Watchtel, S.S.: The genetics of intersexuality: Clinical and theoretic perspectives. Obstet. Gynecol., 54:671, 1979.
100. Weiss, Edra, Rosenthal, I.M.: Abnormalities in sexual maturation and differentiation encountered in pediatric practice. J.C. E. Pediatr., 20:13, 1978.
101. Williams, D.I., Chir, M.: Intersex. Tur. J. Pediatr., 3:65, 1961.
102. Williams, R.H.: Textbook of endocrinology. Sixth Ed. W.B. Saunders Company, Philadelphia, 1981.

103. Winters, S.J., Watchtel, S.S., White, B.J., Koo, G.C., Javadpour, N., Lariaux, L., Sherins, R.J.: H-Y antigen mosaicism in the gonad of a 46,XX true hermaphrodite. N. Engl. j. Med., 300:745, 1979.
104. Yaman, L.S., Kalemlı, M., Taçoy, A., Kiper, A., Ünal, S.: Erkek pseudohermafroditismının ender görülen bir şekli. Ankara Üniversitesi Tıp Fak. Mec., XXXI:1357, 1978.
105. Yavuz, H., Şaylı, B.S., Vardar, G., Cengiz, L.: Seks kromozom düzensizliği ile asosiye kombine bir uterus ve vagen aplazisi vak'ası. A.Ü.Tıp Fak. Mec., XXVI:194, 1973.
106. Zileli, Ş., Kandemir, N., Gökşen, I.: Seksüel inkişaf anomalileri. Çocuk Sağlığı ve Hastalıkları Dergisi, 5:1, 1962.

ANADOLU ÜNİVERSİTESİ  
TIP FAKÜLTESİ  
TIBBİ GENETİK BİLİM DALI

OLGU BİLGİ ve İZLEME FORMU

Tarih :  
Sıra no :  
Doğum yeri ve yılı :  
Yaşı :  
Cinsiyeti :  
Dosya no :  
Gönderen Bölüm :  
Klinik tanı :  
Materyal :  
Protokol no :  
Preparat sayısı :  
X kromatini preparatı :  
Protokol no ve sayısı :

B U L G U L A R :

44 45 46 47

Metafaz plaklarında kromozom dağılışı

Yapılan karyotip sayısı

Kromozom değişiklikleri

S o n u ç:

Kromozom kuruluşu :

Görülen X kromatini sayısı: